

اولتراسونوگرافی بیضه و اپیدیدیم و ارزیابی کیفیت مایع منی در بز سانن (*Capra aegagrus hircus*)

محمد رضا حسینچی*، سیامک علیزاده

گروه علوم پایه، دانشکده دامپزشکی، واحد ارومیه، دانشگاه آزاد اسلامی، ارومیه، ایران

تاریخ دریافت: ۱۴۰۱/۰۳/۱۰ اصلاح نهایی: ۱۴۰۱/۰۴/۲۰ تاریخ پذیرش: ۱۴۰۱/۰۵/۱۲

چکیده

زمینه و هدف: اولتراسونوگرافی بیضه یک روش استاندارد برای معاینه در حیوانات می باشد. با توجه به اینکه اولتراسونوگرافی یک روش ارزشمند و غیرتهاجمی برای ارزیابی مورفولوژی و سلامت دستگاه تناسلی در دامپزشکی است، بنابراین در این مطالعه ارتباط ویژگی های اولتراسونوگرافی بیضه و اپیدیدیم با کیفیت مایع منی در بزهای نر سانن بررسی گردید. همچنین کمترین سنی که بزهای نر سانن قادر به تولید اسپرم با کیفیت برای باروری هستند، ارزیابی گردید.

مواد و روش ها: تعداد ۲۴ بز نر ۶ تا ۱۸ ماهه نژاد سانن مورد مطالعه قرار گرفتند. اندازه گیری دور کیسه بیضه و اولتراسونوگرافی بیضه و اپیدیدیم انجام شد و اندازه دور کیسه بیضه، طول، عرض و حجم دم اپیدیدیم به دست آمد. پس از انجام اولتراسونوگرافی، مایع منی به روش تحریک الکتریکی انزال اخذ و پارامترهای اسپرمی محاسبه شد.

یافته ها: میانگین وزن بدن، اندازه دور کیسه بیضه، طول، عرض و حجم اپیدیدیم به ترتیب $32/99 \pm 4/01$ کیلوگرم، $220/96 \pm 0/24$ میلی متر، $1/77 \pm 0/14$ میلی متر، $1/91 \pm 0/14$ میلی متر و $5/43 \pm 0/20$ میلی لیتر محاسبه شد. همچنین یافته های مربوط به کیفیت مایع منی نشان داد که میانگین حجم مایع منی، تعداد اسپرم، درصد اسپرم های زنده، متحرک و نرمال به ترتیب $1/66 \pm 0/17$ میلی لیتر، $22/59 \times 10^6 \pm 1522$ عدد، $71/40 \pm 2/34$ درصد، $57/51 \pm 2/04$ درصد و $67/65 \pm 3/13$ درصد بود.

نتیجه گیری: تمامی پارامترهای التراسونوگرافیک همزمان با افزایش سن افزایش یافتند که استاندارد اندازه ها در سنین ۶، ۱۲ و ۱۸ ماهگی مشخص شد. با توجه به نتایج پارامترهای مایع منی، می توان نتیجه گرفت بز سانن در سن ۱۸ ماهگی دارای پارامترهای قابل قبول اسپرمی برای باروری را دارا می باشد. بنابراین توصیه می شود از اسپرم های بز نژاد سانن حداقل از ۱۸ ماهگی به بعد استفاده شود تا نتایج بهتری در باروری این نژاد به دست بیاید.

واژه های کلیدی: بز سانن، اولتراسونوگرافی، بیضه، اپیدیدیم، مایع منی

محمد رضا حسینچی، سیامک علیزاده. اولتراسونوگرافی بیضه و اپیدیدیم و ارزیابی کیفیت مایع منی در بز سانن (*Capra aegagrus hircus*). مجله طب دامپزشکی جایگزین. ۱۴۰۱؛ ۵(۱۳): ۷۶۷-۷۷۹.

مقدمه

بز سانن یک بز نژاد سوئیسی است که منشا آن دره Saanen در سوئیس است. در حال حاضر این نژاد محبوب ترین نژاد بز شیری در بسیاری از کشورها از جمله ایران می باشد. توانایی باروری سازی بز سانن نر با عملکرد تولیدمثلی و کیفیت و عملکرد فرزنداننش سنجیده می شود. در یک بز نر مناسب برای جفت گیری، باید این حیوان ساختار و عمق بدن خوبی داشته باشد و دارای ظاهری درشت و قوی باشد. بیضه ها باید اندازه متناسب و بافت محکمی داشته باشند. کیسه بیضه نباید تقسیم شده باشد و اجازه دهد بیضه ها دور از بدن آویزان باشند (نه بیش از حد). بزها در ایران نقش مهمی به عنوان منبع گوشت قرمز و شیر دارا می باشند. جمعیت بزها در ایران ۲۵ میلیون بز تخمین زده می شود. پرورش بز توسط مردم روستایی با سیستم چرا در مراتع انجام می شود (Fao, 2018). از این رو، نه تنها برای رویارویی با چالش های رایج و آینده، بلکه برای افزایش ارزش های غذایی و اقتصادی عظیم و پتانسیل های نشخوارکنندگان کوچک نیاز به بهبود روند پرورش و تولید مثل بزها وجود دارد. برای این هدف، بزهای سانن که برای پرورش استفاده می شوند باید به درستی از نظر سلامت و مورفولوژی اندام های تناسلی مورد بررسی قرار گیرند. این امر به ویژه در کاهش هزینه ها اهمیت دارد (Raji et al., 2015). اندازه بیضه با ظرفیت تولید اسپرم، تعداد اسپرم های انزال شده ارتباط مستقیمی دارد. همچنین کیفیت مایع منی، محیط کیسه بیضه، اکوتکسچر سونوگرافی بیضه یک آزمایش قابل قبول برای آزمایشات سلامتی تولید مثلی در نشخوارکنندگان می باشد (Kastelic et al., 2001). بررسی اولتراسونوگرافی بیضه ها، اپیدیدیم ها و غدد ضمیمه جنسی بعنوان یک روش ارزشمند و غیرتهاجمی برای ارزیابی

مورفولوژی و آسیب شناسی دستگاه تناسلی نردر پستاندار مورد تایید است. مطالعات نشان می دهد، اپیدیدیم در مقایسه با بیضه طبیعی دارای اکوژنیسیتهی کمتری است (Kahn, 2004). بررسی سلامت و ویژگیهای نرمال تناسلی بزها بعنوان یک تحقیق ضروری در پرورش این حیوان به حساب می آید و علمی ترین و اقتصادی ترین ابزار برای انتخاب نسل های برتر و بهتر در فرایند پرورش می باشد (Petherick, 2005). تحقیقات نشان داده است که اندازه دور کیسه بیضه به شدت با بهبود کیفیت مایع منی و سلامت باروری در بزها مرتبط است (Bongso et al, 1982; Bezerra et al, 2009). بزهایی که اندازه دور کیسه بیضه بزرگتری دارند، نتایج باروری بهتری را در مقایسه با بقیه بزها نشان می دهند (Raji et al., 2008). از عواملی که می توانند بر این روند موثر باشند میتوان به سن و وزن بدن اشاره نمود که به طور قابل توجهی بر اندازه دور کیسه بیضه در بزها تأثیر می گذارند (Rege et al, 2000; Karakus et al, 2010).

Shoyombo و همکاران افزایش اندازه دور کیسه بیضه با افزایش سن را گزارش کردند و اینکه اندازه دور کیسه بیضه می تواند تحت تاثیر وزن بدن در بزهای قهوه ای ساوانا قرار گیرد (Shoyombo et al., 2012). مطالعات قبلی نشان داده است که حجم اپیدیدیم در نشخوارکنندگان کوچک با مورفولوژی اسپرم ها ارتباط معنی داری دارد. اندازه دور کیسه بیضه با تراکم مایع منی، فعالیت جرمی، غلظت و تحرک همبستگی معنی داری دارد (Sarker et al., 2021). به دلیل اینکه در ایران بز نر مولد سانن کمیاب است، برای افزایش و بهبود پرورش این گونه، نیاز فراوان به ذخیره منی بز سانن وجود دارد. با این حال، برای این منظور نیاز به منی با

کیفیت نیز وجود دارد. همچنین، سن مناسب بزغاله های نر سانن برای تولید مثل هنوز به طور کامل مشخص نشده است. اطلاعات مربوط به بیومتری بیضه ها و اپیدیدیم که با کمک اولتراسونوگرافی به دست آمده، قبل از جمع آوری مایع منی برای توجیه کمیت و کیفیت مایع منی کمتر در دسترس است. لذا مطالعه حاضر با هدف بررسی تاثیر بیومتری بیضه ها و اولتراسونوگرافی اپیدیدیم بز سانن قبل از جمع آوری مایع منی بر کیفیت و کمیت آن در بز سانن انجام شد.

مواد و روش ها

تعداد ۲۴ بز نر نژاد سانن در سه گروه ۸ راسی: A (بزهای نر ۶ ماهه)، گروه B (بزهای نر ۱۲ ماهه)، گروه C (بزهای نر ۱۸ ماهه) در مزارع پرورش بز استان آذربایجان شرقی، در شهریور ماه مورد مطالعه قرار گرفتند. بزهای نر بصورت مجزا از بزهای ماده و با جیره علوفه تازه به همراه مخلوط کنسانتره (ذرت، سبوس گندم) دریافت می کردند. بزهای نر در شروع مطالعه به مدت ۱۴ روز در قرنطینه نگهداری شدند و هیچ حیوان جدیدی به گله اضافه نشد، تا از عدم وجود بیماری در مرحله کمون مطمئن شویم. کلیه مراحل آزمایشی مطابق با اصول اخلاق پژوهشی و رفتار با حیوانات بود.

ارزیابی سونوگرافی بیضه و اپیدیدیم بز نر

بعد از طی دوره قرنطینه، آزمایشها در ساعت ۱۲ روزهای آزمایش و در طی دو هفته (هر هفته سه بازدید)، انجام شد. مطالعه شامل اولتراسونوگرافی بیضه و اپیدیدیم، اندازه گیری دور کیسه بیضه، اندازه گیری طول، عرض و حجم دم اپیدیدیم بود.

اولتراسونوگرافی بیضه و اپیدیدیم

برای اولتراسونوگرافی از دستگاه اولتراسونوگرافی رنگی داپلر مدل EUB-525 هیتاچی، ساخت ژاپن با پروب ترانس رکتال ۱۲-۸ مگاهرتز (مدل EUP-L54M, length: 53 mm) استفاده شد. ابتدا بیضه ها و اپیدیدیم در گردن کیسه بیضه در حالت ساژیتال (Sagittal) و عرضی (Transverse) اسکن شدند و سپس این اسکن در امتداد گردن بیضه به سمت اپیدیدیم دم ادامه یافت. اکوژنیسته بیضه و اپیدیدیم برای بررسی سلامت غدد جنسی انجام شد (الگوی اکوژنیسته غیر همگن بیانگر ناهنجاری های احتمالی در بیضه و اپیدیدیم می باشد). به علت اهمیت دم اپیدیدیم در ذخیره و نگهداری و بلوغ اسپرم ها: طول، عرض و حجم دم اپیدیدیم اندازه گیری و تمامی اطلاعات اخذ شده ثبت گردید (Elbaz *et al.*, 2022).

اندازه گیری دور کیسه بیضه

دور کیسه بیضه قبل از هر بار جمع آوری مایع منی اندازه گیری شد. برای این منظور، فشار ملایمی به قاعده کیسه بیضه برای قرار گرفتن بیضه بطور کامل در کیسه بیضه ها داده شد و دور کیسه بیضه با استفاده از متر نواری اندازه گیری و داده ها ثبت شد.

جمع آوری و ارزیابی منی

پس از انجام اولتراسونوگرافی، مایع منی به روش تحریک الکتریکی انزال صورت گرفت. به طور خلاصه، موهای غلفه با استفاده از یک قیچی تیز و استریل کوتاه و سپس به آرامی با دستمال کاغذی تمیز شد. وازلین بعنوان روان کننده روی پروب الکترو انزال کننده استفاده شد. سپس بزها مهار شدند و اندام خلفی با زاویه ۴۵ درجه از زمین بلند شده و پروب روغن کاری شده وارد رکتوم شد. تحریک با افزایش و کاهش متناوب ولتاژ تا رسیدن به نعوظ کامل و انزال انجام شد. سپس

هستند. ضمناً سر اسپرم ها در مربع های بزرگ شمارش شدند. با استفاده از فرمول ($n \times d \times 50000 = n$ تعداد کل اسپرمهای شمارش شده) در هر میلی لیتر محیط کشت محاسبه گردید.

$n =$ تعداد کل اسپرمهای شمارش شده در پنج مربع لام نئوبار.

$d =$ عکس رقت سوسپانسیون تهیه شده حاوی اسپرم (Cao *et al.*, 2011).

۲- ارزیابی قابلیت زنده ماندن اسپرم ها

برای ارزیابی درصد اسپرم های زنده و همچنین تشخیص اسپرم های زنده از اسپرم های مرده از روش رنگ آمیزی اتوزین-نگروزین استفاده شد. ابتدا یک قطره از مایع منی رقیق شده و یک قطره از رنگ اتوزین را روی یک لام تمیز قرار داده، بعد آنها را با هم مخلوط کرده و بعد از گذشت ۳۰ ثانیه یک قطره نگروزین به آن اضافه کرده و اسمیرتهیه گردیده و بعد از خشک شدن در دمای آزمایشگاه، درصد اسپرمهای زنده در زیر میکروسکوپ نوری بدست آمد. اصول این کار بر این نکته استوار است که در اثر آسیب به غشای پلاسمایی، اسپرم ها در برابر رنگ مذکور نفوذ پذیر می شوند. لذا آن دسته از اسپرم هایی که هر یک از قطعات سر، گردن و یا دم آنها رنگ گرفته بود به عنوان اسپرم های مرده اطلاق شدند و نتایج در قالب درصد بیان شدند. برای این منظور، تعداد ۲۰۰ اسپرم برای هر نمونه با درشت نمایی ۴۰۰ برابر مورد بررسی قرار گرفت و نتایج حاصل در قالب درصد اسپرم های زنده بیان شدند (Cao *et al.*, 2011).

۳- ارزیابی تحرک اسپرم ها

ده میکرولیتر مایع منی رقیق شده روی یک لام گرم تمیز (۳۷ درجه سانتیگراد) قرار گرفت و با لامل پوشش داده شد و

انزال در یک ویال جمع آوری مایع منی درجه بندی شده گرم و تمیز و استریل شده از طریق یک کیف با دسته ای که روی سر آلت تناسلی در اطراف ناحیه غلفه نگهداشته شده بود جمع آوری شد (Bitto *et al.*, 2000). نمونه بلافاصله قبل از ارزیابی به انکوباتور با دمای ۳۷ درجه سانتیگراد منتقل شدند. سپس مایع منی مورد ارزیابی فیزیکی و ارزیابی میکروسکوپی قرار گرفت. در این آزمایش از رقیق کننده بر پایه تریس با ترکیب تریس (۳/۰۷ گرم)، فروکتوز (۱/۲۶ گرم)، سیتریک اسید (۱/۶۴ گرم)، گلیسرول (۵ درصد)، زرده تخم مرغ (۱۵ درصد)، آب مقطر (۱۰۰ میلی لیتر) استفاده شد (Watson *et al.*, 1975).

ارزیابی فیزیکی

ارزیابی های فیزیکی شامل رنگ و حجم مایع منی جمع آوری شده از هر بز نر بود. حجم مایع منی با درجه بندی روی لوله جمع آوری منی، اندازه گیری شد. رنگ با تخمین چشم ارزیابی شد.

ارزیابی میکروسکوپی اسپرم ها

۱- شمارش اسپرم ها

مایع منی توسط رقیق کننده با نسبت ۱ به ۲۰ رقیق سازی و به منظور شمارش تعداد اسپرمها از لام هموسیتمتر استفاده گردید (با استفاده از روش شمارش تعداد گلبولهای قرمز خون، شمارش اسپرمها نیز انجام شد. روش کار بدین صورت بود که یک قطره از محلول رقیق شده اسپرم بر روی لام هموسیتمتر قرار داده شد. به منظور شمارش بهتر تعداد اسپرمها، لام به مدت پنج دقیقه بدون حرکت گذاشته شد تا تحرک اسپرمها کاهش یابد. سپس تعداد اسپرمها در پنج مربع بزرگ لام نئوبار که هر کدام شامل ۱۶ مربع کوچک بود شمارش شدند. مربع های بزرگی که باید شمارش شوند، چهار مربع در گوشه و یک مربع در وسط ۲۵ مربع بزرگ

سپس با درشت نمایی ۴۰۰ برابر توسط میکروسکوپ فاز کتراست ارزیابی شد. تحرک اسپرم ها بصورت چشمی محاسبه و بصورت درصد بیان شد (Ranjan et al., 2021).

۴- ارزیابی اسپرم های نرمال

متعاقب رنگآمیزی ائوزین-نگروزین اسپرم های با ظاهر سالم و غیر سالم نیز شمارش و بصورت درصد بیان شد (El-Sherbiny et al., 2022).

آنالیز آماری

داده های حاصله توسط نرم افزار SPSS نسخه ۱۹ و آزمون آنوای یک طرفه و تست تعقیبی توکی مورد تجزیه و تحلیل قرار گرفتند و نتایج بصورت میانگین \pm انحراف معیار بیان شدند.

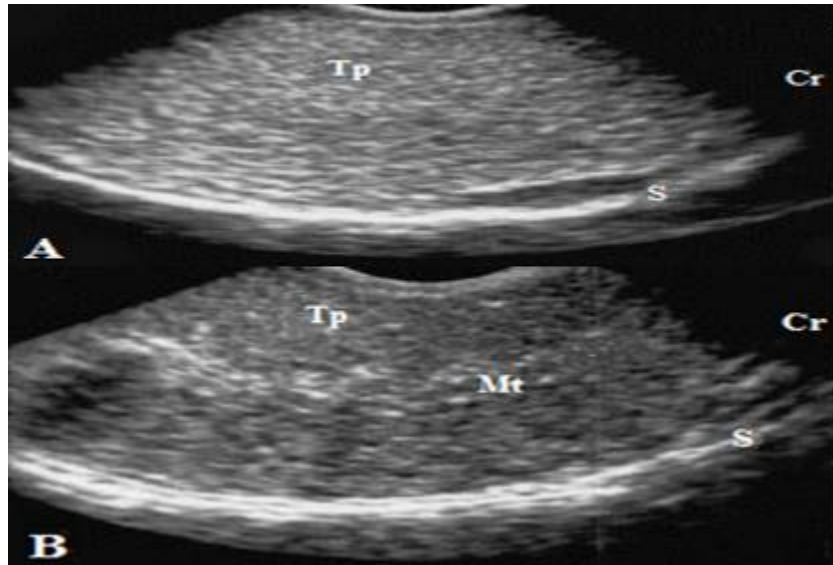
نتایج

سلامت بیضه ها و اپیدیدیم در بزهای نر توسط الوتراسونوگرافی بررسی و با توجه به اکوژنیسته بیضه و اپیدیدیم سلامت این غدد تایید شد. همه حیوانات دارای بیضه با الگوی اکوژنیسته همگن در بیضه و اپیدیدیم بودند (شکل ۱ و ۲). با توجه به نتایج آناتومی و اولتراسونوگرافی (جدول ۱)، مشخص می شود که اندازه دور کیسه بیضه با افزایش سن از ۶ ماهگی تا ۱۲ افزایش می یابد و پس از آن تا سن ۱۸ ماهگی اندازه دور کیسه بیضه با مقادیر متوسط بین ۲۳-۲۴ سانتی متر ثابت باقی می ماند. اندازه دور کیسه بیضه در گروه A بصورت معنی داری کمتر از گروه های A و B است ($P < 0.05$). ولی افزایش اندازه دور کیسه بیضه در گروه C در مقایسه با گروه B معنی دار نمی باشد ($P > 0.05$). نتایج بدست آمده از سونوگرافی نشان می دهد، طول دم اپیدیدیم در گروه های B

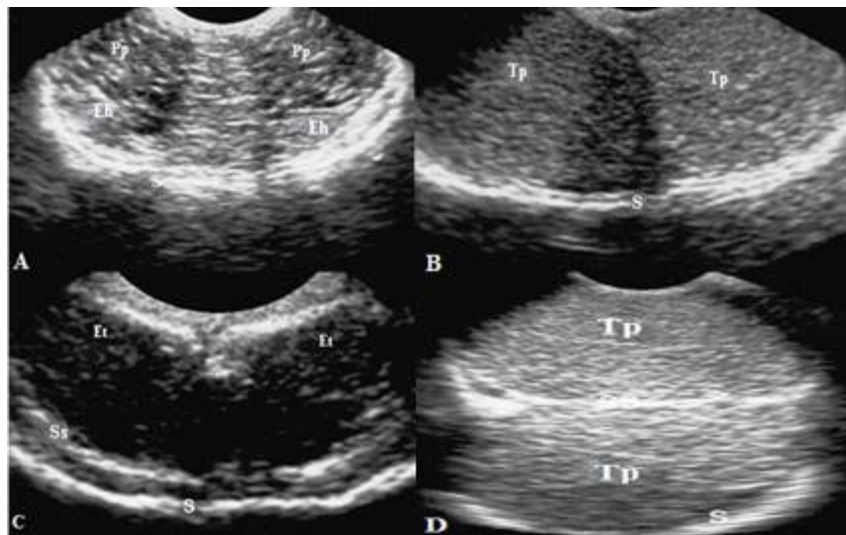
و C افزایش قابل توجهی نسبت به گروه A دارد و این افزایش معنی دار می باشد ($P < 0.05$). گروه C طول دم اپیدیدیم بیشتری از گروه B دارا می باشد ولی این افزایش معنی دار نمی باشد ($P > 0.05$). عرض دم اپیدیدیم نیز در گروه های B و C بیشتر از گروه A می باشد و این تفاوت معنی دار می باشد ($P < 0.05$). در گروه C عرض دم اپیدیدیم بیشتر از گروه B گزارش شد ولی این افزایش معنی دار نبود ($P > 0.05$). بررسی حجم دم اپیدیدیم (که در واقع متاثر از طول و عرض دم اپیدیدیم می باشد و بیان کننده میزان حجم ذخیره اسپرم در اپیدیدیم می باشد)، نشان داد که حجم دم اپیدیدیم در گروه C بیشتر از گروه B و در گروه B بیشتر از گروه A می باشد. افزایش حجم دم اپیدیدیم در گروه های B و C در مقایسه با گروه A معنی دار می باشد ($P < 0.05$). مابین گروه های B و C این تفاوت معنی دار نبود ($P > 0.05$). در جدول ۲، اطلاعات مربوط به رنگ، حجم مایع منی، تعداد اسپرم، درصد اسپرم های زنده، درصد اسپرم های متحرک و درصد اسپرم های سالم در مایع منی نشان می دهد: با افزایش سن، حجم مایع منی افزایش می یابد. این افزایش در گروه C در مقایسه با دو گروه A و B معنی دار می باشد ($P < 0.05$). در مقایسه گروه های A و B نیز افزایش حجم مایع منی در گروه B نسبت به گروه A معنی دار می باشد ($P < 0.05$). در هر سه گروه، از سن ۶ ماهگی تا ۱۸ ماهگی تولید اسپرم در بیضه ها شروع شده است و با افزایش سن در گروه های مورد بررسی، تعداد اسپرم ها افزایش می یابد. این افزایش در گروه C در مقایسه با دو گروه A و B معنی دار می باشد ($P < 0.05$). در مقایسه دو گروه B و A نیز متوجه معنی دار بودن افزایش تعداد اسپرم در گروه B نسبت به گروه A می شویم ($P < 0.05$). درصد اسپرم های زنده، درصد اسپرم های

متحرک و درصد اسپرم های نرمال (که بوسیله رنگ آمیزی ائوزین-نگروزین مشخص شد)، نشان می دهد که این درصد ها در گروه های C و B نسبت به گروه A افزایش معنی داری

را نشان می دهند ($P < 0.05$). همچنین افزایش این درصد ها در گروه C نسبت به گروه B نیز معنی دار می باشد ($P < 0.05$).



شکل ۱. نمای سهمی از سونوگرام بیضه سالم راست در بز نر. پارانشیم بیضه بدون مدیاستن بیضه (A) و مدیاستن بیضه بصورت منتشر (B). Tp: پارانشیم بیضه، Mt: مدیاستن بیضه، S: کیسه بیضه و Cr: قدام.



شکل ۲. سونوگرام های بیضه سالم در بزهای نر. بیضه چپ و راست با هم در نمای پشتی تصویربرداری شده اند. سر اپیدیدیم و شبکه نیلوفری (A)، پارانشیم بیضه (B)، دم اپیدیدیم (C)، پارانشیم بیضه و سپتوم کیسه بیضه (D). Tp: پارانشیم بیضه، S: کیسه بیضه، Eh: سر اپیدیدیم، Et: دم اپیدیدیم، Pp: شبکه نیلوفری و Ss: سپتوم کیسه بیضه.

گروه‌ها	تعداد	وزن بدن (Kg)	اندازه دور کیسه بیضه (cm)	طول اپیدیدیم (mm)	عرض اپیدیدیم (mm)	حجم اپیدیدیم (mm ³)
A	۸	۲۷/۰۵±۳/۴۵ ^a	۱۸۴/۲۰±۰/۱۱ ^a	۱/۲۱±۰/۰۸ ^a	۱/۵۷±۰/۳۵ ^a	۲/۳۱±۰/۳۲ ^a
B	۸	۳۴/۷۵±۲/۹۱ ^b	۲۳۳/۵۱±۰/۱۹ ^b	۱/۹۶±۰/۱۳ ^b	۲/۰۵±۰/۱۷ ^b	۶/۴۶±۰/۱۴ ^b
C	۸	۳۷/۱۷±۳/۸۰ ^c	۲۴۵/۲۲±۰/۱۵ ^b	۲/۱۶±۰/۱۱ ^b	۲/۱۱±۰/۴۲ ^b	۷/۵۴±۰/۳۸ ^b
میانگین	۸	۳۲/۹۹±۴/۰۱	۲۲۰/۹۱±۰/۲۴	۱/۷۷±۰/۱۴	۱/۹۱±۰/۴۴	۵/۴۳±۰/۴۳

جدول ۱. یافته های آناتومیک و اولترا سونوگرافیک دم اپیدیدیم برای بزهای گروه های A تا C. حروف لاتین abc متفاوت در هر ستون نشان دهنده اختلاف معنی دار بین گروه های مورد مطالعه می باشد (M±SE).

گروه‌ها	تعداد	رنگ	حجم (mL)	تعداد اسپرم × ۱۰ ^۶	درصد اسپرم های زنده	درصد اسپرم های متحرک	درصد اسپرم های نرمال
A	۸	خاکستری	۱/۱۶±۰/۰۴ ^a	۱۱/۱۲±۲۰/۱۵ ^a	۴۵/۳۵±۱/۱۳ ^a	۳۶/۸۷±۰/۷۶ ^a	۳۳/۱۴±۲/۳۴ ^a
B	۸	کرم	۱/۷۸±۰/۰۹ ^b	۲۵/۹۸±۱۳/۵۶ ^b	۷۹/۷۵±۱/۳۵ ^b	۶۳/۷۶±۲/۰۱ ^b	۷۸/۴۷±۲/۱۱ ^b
C	۸	کرم	۲/۰۵±۰/۱۶ ^c	۳۰/۶۸±۲۳/۰۱ ^c	۸۹/۱۰±۲/۱۱ ^c	۸۱/۹۲±۱/۹۸ ^c	۹۱/۳۵±۲/۸۹ ^c
میانگین	۸	-	۱/۶۶±۰/۱۷	۲۲/۵۹±۱۵/۲۲	۷۱/۴۰±۲/۳۴	۵۷/۵۱±۲/۰۴	۶۷/۶۵±۳/۱۳

جدول ۲. یافته های مربوط به رنگ، حجم، تعداد اسپرم، درصد اسپرم های زنده، درصد اسپرم های متحرک و درصد اسپرم های سالم در مایع منی برای بزهای گروه های A تا C. حروف لاتین abc متفاوت در هر ستون نشان دهنده اختلاف معنی دار بین گروه های مورد مطالعه می باشد (M±SE).

بحث

که شش ماه سن داشتند، امکان دریافت مایع منی توسط واژن مصنوعی مقدور نبود (Greyling, 1983). با توجه به تنوع سن بلوغ جنسی در نژادهای مختلف بز و نتایج مطالعات قبلی که بیان می کند: بزهای نژاد ساحل در ۳ تا ۱۲ ماه سن بالغ می شوند (Maina et al., 2006). همچنین یک مطالعه دیگر بیان می کند که تولید اسپرم کافی در ۵ ماهگی بزهای نژاد WAD (Bitto & Egbunike., 2006) و ۵/۷ ماهگی در بز نژاد بریتانیا (Ahmad & Noakes., 1996)

مطالعات قبلی نشان می دهند که کیفیت مایع منی جمع آوری شده با تکنیک واژن مصنوعی در نژادهای مختلف گوسفند و بز (آنگورا و بوئر) کیفیت بالاتری نسبت به مایع منی تولید شده توسط روش تحریک الکتریکی را نشان می دهد (Hulet et al., 1964). تکنیک واژن مصنوعی در جمع آوری مایع منی مطلوب ترین تکنیک است، اما با توجه به سن کم حیوانات مورد بررسی در این آزمایش مخصوصا گروه A

رخ می دهد. همچنین مطالعه دیگری بیان می کند که، بزهای نر استوایی به ترتیب در ۳/۲ و ۴/۴ ماهگی به بلوغ جسمی و بلوغ جنسی می رسند (Mekasha & Tegegne, 2018) و بزهای نر نژاد نویایی در ۸ ماهگی به بلوغ می رسند (Chakraborty *et al.*, 1989). در مطالعه حاضر، در بزهای ۶ تا ۱۸ ماه مشخص شد که با رشد اندازه بیضه، برون ده اسپرم کافی در ۱۲ ماهگی شروع می شود. همچنین تولید اسپرم و شروع بلوغ را از ماه ششم شاهد هستیم. همانطور که توسط Ott & Memon (پیشنهاد شده)، (Ott & Memon, 1980) و همسو با گزارش های قبلی بر این نکته تاکید شده که تولید اسپرم در گاو نر، قوچ، گراز، اسب نر (Foote, 1978; Amann, 1981)، و بزهای آفریقای غربی (WAD) و ترمه (Walkden-Brown *et al.*, 1994; Ugwu, 2009) با اندازه بیضه رابطه مستقیمی دارد. پارامترهای اندازه دور کیسه بیضه، اندازه و حجم دم اپیدیدیم، با وزن بدن و حجم مایع منی در این مطالعه، مشابه گزارش های قبلی (Shoyombo, 2012; Alade *et al.*, 2009; Oyeyemi *et al.*, 2012) رابطه مستقیم دارد. پارامترهای اندازه دور کیسه بیضه، حجم دم اپیدیدیم و حجم مایع منی با افزایش سن افزایش می یابد، که بیانگر این مطلب هست که رشد بیضه می تواند به دلیل رشد لوله های منی ساز و افزایش ترشحات همراه مایع منی با اسپرم خروجی باشد، که در نهایت منجر به حجم و کیفیت اسپرم انزالی بهتر در بزهای بالغ تر خواهد شد. مطابق داده های این تحقیق، اندازه بیضه رابطه مستقیمی با میزان وزن بدن نیز دارد، بنابراین وزن بدن نیز می تواند بعنوان یک مارکر کارآمد برای تخمین حجم مایع منی خروجی در بزها باشد. افزایش اندازه دور کیسه بیضه، اندازه و حجم دم اپیدیدیم، میتواند

افزایش تعداد اسپرم و ذخایر اسپرم دم اپیدیدیم را نیز توجیه کند. با توجه به اینکه بین گروه سنی ۱۲ و ۱۸ ماه تفاوت معنی داری در اندازه دور کیسه بیضه و اندازه و حجم دم اپیدیدیم مشاهده نشد ولی در این دو گروه تفاوت معنی داری در کیفیت اسپرم مشاهده شد، به این نتیجه میرسیم که ارزیابی های بیومتریکی و الوتراسونوگرافیک ممکن است مفروضاتی را در مورد تولید اسپرم بیضه ایجاد کند، اما ارزیابی کیفیت انزال های اسپرم همچنان ضروری است تا اطمینان بیشتری از سلامت و کیفیت تولید مثلی در بز سانن داشته باشیم. بر اساس مطالعات قبلی، تحرک اسپرم و درصد اسپرم زنده، کیفیت مایع منی را تعیین می کند. هدف از این مطالعه ارزیابی کیفیت مایع منی بز سانن در سنین اولیه بلوغ جنسی با استفاده از روش تحریک الکتریکی بود. همچنین هدف بعدی تعیین سن بلوغی بود که اسپرم ها قدرت و کیفیت باروری لازم را داشته باشند، بود. میانگین حجم مایع منی در بز سانن، 1.17 ± 0.66 میلی لیتر بود، ولی در بز بنگال 0.25 ± 0.75 میلی لیتر گزارش شده است (Karunakaran *et al.*, 2015). Apu و همکاران (Apu *et al.*, 2008) این میزان را در بز بنگال 0.03 ± 0.58 میلی لیتر گزارش کرده اند در حالی که تحقیق Khandoker و همکاران این میزان را (Khandoker *et al.*, 2006) 0.43 ± 0.45 تا 0.22 ± 0.45 میلی لیتر گزارش کرده است. این تفاوت می تواند به دلیل تفاوت سنی، تنوع فردی بین حیوانات و فصل نمونه برداری باشد، زیرا تغییرات فصلی بر میل جنسی و فعالیت جنسی در بزها تاثیر می گذارد (Karatzas *et al.*, 1997). میانگین غلظت سلولی اسپرم بز سانن $1522 \pm 10^6 \times 22/59$ در میلی لیتر و در سن ۶، ۱۲ و ۱۸ ماهگی به ترتیب $2015 \pm 10^6 \times 11/12$ ، $1356 \pm 10^6 \times 25/98$ ،

درصد تحرک اسپرم ها در بز سانن با سن ۶، ۱۲ و ۱۸ ماهگی به ترتیب $۳۳/۱۴ \pm ۲/۳۴$ ، $۷۸/۴۷ \pm ۲/۱۱$ و $۹۱/۳۵ \pm ۲/۸۹$ به دست آمد. درصد سلول‌های اسپرم با مورفولوژی طبیعی در مایع منی بز بنگال سیاه $۱/۹۰ \pm ۹۲/۰$ درصد بود. Apu و همکاران (Apu *et al.*, 2008) و Afroz (Afroz, 2008) به ترتیب درصد اسپرم های نرمال را $۰/۲۴ \pm ۹۱/۳۹$ درصد و $۰/۳۶ \pm ۹۱/۱۶$ درصد گزارش کردند. که در سن ۱۸ ماهگی داده های مطالعه حاضر با مطالعات قبلی همسو می باشد.

نتیجه گیری

با توجه به نتایج مربوط به کیفیت اسپرم می توان نتیجه گرفت داده های مربوط به سن ۱۸ ماهگی بز سانن به داده های نرمال مربوط به کیفیت اسپرم در بزهای دیگر نژادها نزدیکتر می باشد. بنابراین توصیه می شود از اسپرم های بز نژاد سانن حداقل از ۱۸ ماهگی به بعد استفاده شود تا نتایج بهتری در باروری این نژاد به دست بیاید. پیشنهاد می شود حداکثر سن مفید بز نر سانن برای تولیدمثل مورد بررسی قرار گیرد.

تضاد منافع

نویسندگان تضاد منافی ندارند.

References

Afroz S., Islam MR., Khandoker MY. and Akter QS. Cryopreservation of Black Bengal buck semen: Effects of diluents and freezing on sperm motility and morphology. *Anim Sci J*, 2008; 79(5): 550-3.

$۲۳۰۱ \pm ۳۰/۶۸ \times ۱۰^۶$ محاسبه شد. در مطالعات قبلی در بز بنگال سیاه، میانگین غلظت تعداد اسپرم با سن ۱۸-۳۰ ماه $۳۵/۳۰ \times ۱۰^۶ \pm$ در میلی لیتر (Karunakaran *et al.*, 2015) و در مطالعه دیگر (Apu *et al.*, 2008) $۲۶۷۸ \pm ۳۰.۵۹ \times ۱۰^۶$ به دست آمده است. این تفاوت در غلظت اسپرم ممکن است به دلیل حجم بیشتر انزال منی برداشت شده یا فصل نمونه برداری و یا سن بزها باشد. میانگین درصد تحرک اسپرم در بز سانن ۶-۱۸ ماه $۵۷/۵۱ \pm ۲/۰۴$ ارزیابی شد. تحرک انزال تازه در بز بنگال سیاه با سن ۱۸-۳۰ ماه ۸۵.۴۰ ± ۸.۲۰ درصد گزارش شده است (Karunakaran *et al.*, 2015). در این مطالعه درصد تحرک اسپرم ها در بز سانن با سن ۶، ۱۲ و ۱۸ ماهگی به ترتیب $۳۶/۸۷ \pm ۰/۷۶$ ، $۶۳/۷۶ \pm ۲/۰۱$ و $۸۱/۹۲ \pm ۱/۹۸$ گزارش شد. مشاهدات گزارش شده توسط Apu و همکاران (Apu *et al.*, 2008)، Afroz (Afroz, 2008) و Das و همکاران (Das *et al.*, 2006) تحرک کمتری را نشان می دهند. میتوان نتیجه گرفت کیفیت تحرک اسپرم در بز سانن در مقایسه با سایر نژادها بالاتر می باشد و در نتیجه این نژاد میتواند در سن کمتر، اسپرم با کیفیت تری در مقایسه با سایر نژادها تولید کند. مطالعه حاضر، میانگین درصد سلول‌های اسپرم با مورفولوژی طبیعی در انزال منی بز سانن را $۳/۱۳ \pm ۶۷/۶۵$ درصد بیان می کند.

Ahmad N. and Noakes DE. Sexual maturity in British breeds of goat kids. *Br Vet J*, 1996; 152(1): 93-103.

Alade NK., Ezeokoli CL. and Muhammed ID. The relationships between body weight, testicular weight, age and the scrotal circumference of goats in the semi-arid Maiduguri, Nigeria. *Anim Prod Res Adv*, 2009; 5(1); 335-340.

- Amann RP. A critical review of methods for evaluation of spermatogenesis from seminal characteristics. *J Androl*, 1981; 2(1): 37-58.
- Apu AS., Husain SS., Khandoker MA., Rahman AH. and Notter DR. Investigation on Seminal Attributes and Fertility of Black Bengal Goat. *Bang J Anim Sci*, 2008; 37(2): 17-24.
- Bezerra FQG., Aguiar Filho CR., Freitas Neto LM., Sanos Junior LR., Chaves R M. and Azevedo EMP. Body Weight, Scrotal Circumference and Testosterone Concentration in Young Boer Goat Males Born during the Dry rainy seasons. *S Afric J Anim Sci*, 2009; 39(4): 301-306.
- Bitto II., Akusu MO., Egbunike GN. and Akpokodje JU. The physical characteristics of ovine-caprine ejaculate mixtures and the survival of their spermatozoa in cow's milk extender in the humid tropics. *Trop J Anim Sci*, 2000; 3(1): 147-152.
- Bitto II. and Egbunike GN. Seasonal variations in sperm production, gonadal and extragonadal sperm reserves in pubertal West African dwarf bucks in their native tropical environment. *Livest Res Rural Dev*, 2006; 18(9): 134-141.
- Bongso TA., Jainudeen MR. and Zahrah AS. Relationship of scrotal circumference to age, body weight and onset of spermatogenesis in goats. *Theriogenology*, 1982; 18(5): 513-524.
- Cao XW., Lin K, Li CY. and Yuan CW. A review of WHO Laboratory Manual for the Examination and Processing of Human Semen. *Natl J Androl*, 2011; 17(12): 1059-63.
- Chakraborty PK., Stuart LD. and Brown JL. Puberty in the male Nubian goat: serum concentrations of LH, FSH and testosterone from birth through puberty and semen characteristics at sexual maturity. *Anim Reprod Sci*, 1989; 20(2): 91-101.
- Das SK., Husain SS., Amin MR., Munim T., Hoque MA. and Khandoker MA. Growth Performance of Progeny using Selected Black Bengal Bucks. *Bang J Anim Sci*, 2006; 35(10): 27-35.
- Elbaz HT., Sharshar AM. and Elweza AE. B-mode and Doppler Ultrasonography of Accessory Genital Glands and Testes in Male Goats During the Breeding Season. *Veterinarska stanica*, 2022; 53(2): 175-84.
- El-Sherbiny HR., Abdelnaby EA., El-Shahat KH., Salem NY., Ramadan ES., Yehia SG., et al. Coenzyme Q10 Supplementation enhances testicular volume and hemodynamics, reproductive hormones, sperm quality, and seminal antioxidant capacity in goat bucks under summer hot humid conditions. *Vet Res Commun*, 2022; 46(4): 1245-57.
- Footo RH. Factors influencing the quantity and quality of semen harvested from bulls, rams, boars and stallions. *J Anim Sci*, 1978; 47(2): 1-1.
- Greyling JP. and Grobbelaar JA. Seasonal variation in semen quality of Boer and Angora goat rams using different collection techniques. *S Afric J Anim Sci*, 1983; 13(4): 2015-52.
- Hulet CV., Footo WC. and Blackwell RL. Effects of natural and electrical ejaculation on predicting fertility in the ram. *J Anim Sci*, 1964; 23(2): 418-24.

- Kahn W. Veterinary Reproductive Ultrasonography: Horse, Cattle, Sheep, Goat, Pig, Dog, Cat. 2nd ed., Germany: Hannover, 2004.
- Karakus K., Eydurán E., Aygun T. and Javed K. Appropriate growth model describing some testicular characteristics in norduz male lambs. *J Anim Plt Sci*, 2010; 20(1): 1-4.
- Karatzas G., Karagiannidis A., Varsakeli S. and Brikas P. Fertility of Fresh and Frozen-thawed Goat Semen during the Non-breeding Season. *Theriogenology*, 1997; 48(5): 1049-1059.
- Karunakaran M., Mandal A., Mondal M., Bhakat C. and Garai S. Semen preservation and artificial insemination in Bengal Goat at field level. *RRJIOVST*, 2015; 4(2): 25-8.
- Kastelic JP., Cook RB., Pierson RA. and Coulter GH. Relationships among scrotal and testicular characteristics, sperm production, and seminal quality in 129 beef bulls. *Can J Vet Res*, 2001; 65(2): 111-115.
- Khandoker MA., Afroz S., Islam MR. and Husain SS. Cryopreservation of Buck Semen. *Proceedings of the XIIth AAAP Congress, Bexco, Busan, Korea, 2006*; 18-22.
- Maina VA., Chaudhari SU. and Mshelia GD. Spermogram of white ecotype of sahel bucks in Maiduguri Metropolis. *PJBS*, 2006; 9(2): 307-309.
- Mekasha Y., Tegegne A. and Rodriguez-Martinez H. Sperm morphological attributes in indigenous male goats raised under extensive husbandry in Ethiopia. *Anim Reprod*, 2018; 4(1): 15-22.
- FAO. World food and agriculture statistical pocketbook, 2018; FAO, Rome, Italy.
- Ott RS. and Memon MA. Breeding soundness examinations of rams and bucks, a review. *Theriogenology*, 1980; 13(2): 155-64.
- Oyeyemi MO., Fayomi AP., Adeniji DA. and Ojo KM. Testicular and epididymal parameters of Sahel buck in the humid zone of Nigeria. *Int J Morphol*, 2012; 30(2): 489-492.
- Petherick JC. A review of some factors affecting the expression of libido in beef cattle and individual bull and herd fertility. *Apl Anim Behav Sci*, 2005; 90(3-4): 185-205.
- Raji AO., Kwebuiké JU. and Aliya J. Testicular Biometry and its Relationship with Body Weight of Indigenous Goats in a Semi-arid Region in Nigeria. *J Agric Bio Sci*, 2008; 3(4): 6-9.
- Raji LO. and Ajala OO. Scrotal Circumference as a Parameter of Breeding age for West African Dwarf Bucks. *TURJAF*, 2015; 3 (8): 668-671.
- Ranjan R., Singh P., Gangwar C., Singh SP., Swain DK. and Kharche SD. Fortification of Catalase Improves Post Thaw Fertility of Goat Semen. *Iran J Appl Anim Sci*, 2021; 11(3): 587-93.
- Rege JE., Toe F., Mukasa-Mugerwa E., Tembely S., Anindo D., Baker RI., et al. Reproductive characteristics of Ethiopian highland sheep. II Genetic parameters of semen characteristics and their relationships with testicular measurements in ram lambs. *S Rum Res*, 2000; 37(3): 173-187.

Sarker S., Zohara BF., Islam MF. and Bari FY. Testicular and epididymal ultrasonography for the assessment of semen quality in the indigenous ram. JARB, 2021; 36(4): 212-219.

Shoyombo A., Fasanya O., Bunjah U. and Yakubu H. On-farm prediction of testicular characteristics in bucks at specific ages. World J Life Sci Med Res, 2012; 2(3): 114-118.

Ugwu SO. Relationship between scrotal circumference, in situ testicular measurements and sperm reserves in the

West African dwarf bucks. AJB, 2009; 8(7): 1354-1357.

Walkden-Brown SW., Restall BJ. and Taylor WA. Testicular and epididymal sperm content in grazing Cashmere bucks: seasonal variation and prediction from measurements in vivo. Reprod Fertil Dev, 1994; 6(6): 727-36.

Watson PF. and Martin IC. Effects of egg yolk, glycerol and the freezing rate on the viability and acrosomal structures of frozen ram spermatozoa. Aust J Biol Sci, 1975; 28(2): 153-60.



Ultrasonographic Assessment of Testicle and Epididymis and Semen Quality in the Saanen Goat (*Capra aegagrus hircus*)

Mohammad Reza Hosseinchi*, Siamak Alizadeh

Department of Basic Science, Faculty of Veterinary Medicine, Urmia Branch, Islamic Azad University, Urmia, Iran

Received: 31/May/2022

Revised: 11/July/2022

Accepted: 03/Aug/2022

Abstract

Background and aim: Testicular ultrasonography is a standard method for examination in animals. Considering that ultrasound is a valuable and non-invasive method to evaluate the morphology and health of the reproductive system in veterinary medicine, therefore, in this study, the relationship between the ultrasound characteristics of the testis and epididymis with the quality of semen in Saanen male goats was investigated. Also, the minimum age that Saanen male goats can produce qualified sperm for fertility was evaluated.

Materials and Methods: Twenty-four Saanen male goats aged 6 to 18 months were studied. Measurement of the scrotum circumference and ultrasound of the testicle and epididymis were performed and the size of the scrotum circumference, length, width and volume of the tail of the epididymis were obtained. Then, semen was obtained by electrical stimulation method and sperm parameters were measured.

Results: Mean body weight, scrotal circumference, length, width and volume of epididymis were 32.99 ± 4.01 kg, 220.96 ± 0.24 mm, 1.77 ± 0.14 mm, 1.91 ± 0.14 mm and 5.43 ± 0.43 mL respectively. Also, the results of the quality of semen, state that the average of semen volume, number of sperm, percentage of live, motile and normal sperm were 1.66 ± 0.17 ml, $22.59 \times 10^6 \pm 1522$, $71.40 \pm 2.34\%$, $57.51 \pm 2.04\%$ and $67.65 \pm 3.13\%$ respectively.

Conclusion: All ultrasonographic parameters increased with increasing age, and the standard values were determined at 6, 12, and 18 months of age. According to the results of semen parameters, it can be concluded that Saanen goats at the age of 18 months have acceptable parameters for fertility. Therefore, it is recommended to use Saanen goat sperm from at least 18 months of age to obtain better results in the fertility of this breed.

Keywords: Saanen goat, Ultrasonography, Testis, Epididymis, Seminal fluid

Cite this article as: Mohammad Reza Hosseinchi, Siamak Alizadeh. Ultrasonographic assessment of testicle and epididymis and semen quality in the Saanen goat (*Capra aegagrus hircus*). J Altrn Vet Med. 2022; 5(13): 767-779.

* Corresponding Author

Department of Basic Science, Faculty of Veterinary Medicine, Urmia Branch,
Islamic Azad University, Urmia, Iran.

E-mail: dvm_06@yahoo.com, Orcid: <https://orcid.org/0000-0001-8627-2178>