



# ارزیابی رادیوگرافیک اثر دومپریدون بر روی زمان تخلیه‌ی معده در سگ‌های نژاد مخلوط با استفاده از ماده حاجب باریوم سولفات

مجتبی صانعی<sup>۱</sup>، مهدی توانا<sup>۲\*</sup>

<sup>۱</sup>دانش آموخته دکترای حرفه‌ای دامپزشکی، دانشکده دامپزشکی، واحد شوشتر، دانشگاه آزاد اسلامی، شوشتر، ایران  
<sup>۲</sup>استادیار رادیولوژی، گروه علوم درمانگاهی، دانشکده دامپزشکی، واحد شوشتر، دانشگاه آزاد اسلامی، شوشتر، ایران

تاریخ دریافت: ۱۴۰۲/۰۸/۱۱ اصلاح نهایی: ۱۴۰۲/۰۹/۱۴ تاریخ پذیرش: ۱۴۰۲/۱۰/۰۱

## چکیده

**زمینه و هدف:** تاخیر در زمان تخلیه‌ی معده، عارضه‌ای است که به دلیل طیف وسیعی از بیماری‌ها، همچون خوردن جسم خارجی، انسدادها، مشکلات عصبی و دیابت ملیتوس رخ می‌دهد. رادیوگرافی با ماده‌ی حاجب، یکی از روش‌های متداول تشخیص بیماری‌های لوله گوارشی، همچون انسدادها و تاخیر در زمان تخلیه‌ی معده است. در این مطالعه به خاصیت گاستروکینتیک دومپریدون از طریق بررسی اثر آن بر زمان تخلیه معده، پرداخته شده است.

**مواد و روش‌ها:** برای انجام این پژوهش، ۷ قلاده سگ نژاد مخلوط، پس از معاینات بالینی و اطمینان از سلامت‌شان، از اطراف شهر کرج انتخاب شدند. نمونه‌ها پس از یک هفته قرنطینه در شرایط استاندارد، به عنوان گروه شاهد، مورد مطالعه رادیوگرافیک از معده با استفاده از ماده‌ی حاجب سولفات باریوم قرار گرفتند. پس از طی یک هفته‌ی دیگر در قرنطینه با شرایط قبلی، همان‌سگ‌ها، برای جلوگیری از بروز اختلافات فردی، به عنوان گروه آزمون، مورد مطالعه قرار گرفتند؛ به این منظور، نمونه‌ها ۱۲۰ دقیقه پیش از شروع مطالعه، داروی دومپریدون، با دوز ۵ میلی‌گرم به ازای هر سگ، دریافت کردند.

**یافته‌ها:** میانگین زمان شروع تخلیه‌ی معده در سگ‌های گروه شاهد و آزمون، به ترتیب ۹۴/۲۹ و ۵۵/۷۱ دقیقه اندازه‌گیری شد. بررسی‌های آماری مقایسه‌ی میانگین‌ها نشان داد که بین زمان شروع تخلیه معده در گروه شاهد و آزمون تفاوت معنی‌داری وجود داشت ( $p < 0/05$ )؛ ولی بین زمان پایان تخلیه‌ی معده در گروه شاهد و آزمون، تفاوت معنی‌داری وجود نداشت ( $p > 0/05$ ).

**نتیجه‌گیری:** داروی دومپریدون، در طب دامپزشکی، با وجود این‌که باعث تسریع شروع تخلیه‌ی معده در سگ‌ها می‌شود، تفاوت معنی‌داری در زمان پایان تخلیه‌ی معده ایجاد نمی‌کند.

**واژه‌های کلیدی:** دومپریدون، سولفات باریوم، رادیوگرافی شکمی، سگ

مجتبی صانعی، مهدی توانا. ارزیابی رادیوگرافیک اثر دومپریدون بر روی زمان تخلیه‌ی معده در سگ‌های نژاد مخلوط با استفاده از ماده حاجب باریوم سولفات. مجله طب دامپزشکی جایگزین. ۱۴۰۲؛ ۶(۱۹): ۱۱۸-۱۱۲۷.

## مقدمه

درگیری‌های دستگاه گوارش، همواره بخش زیادی از مراجعات کلینیک‌ها و بیمارستان‌های دامپزشکی را به خود اختصاص می‌دهد که در بسیاری از موارد، علائم درمانگاهی مشابه است و استفاده از روش‌های کمک تشخیصی و پاراکلینیکی همچون تست‌های سرمی، بیوشیمیایی و تصویربرداری تشخیصی توصیه می‌شود.

علائم دستگاه گوارش مانند حالت تهوع، استفراغ، سوء هاضمه، پر شدن شکم و سوزش سر دل، ناشی از اختلال در تحرک معده، دلایل شایعی است که طی آن، افراد به پزشک مراجعه می‌کنند (Barone, 1999) یا حیوان خود را نزد دامپزشک می‌برند.

علائم بالینی معدی-روده‌ای از تظاهرات متداول دیابت هستند. قند خون، باعث بروز نوروپاتی و تغییر روند تخلیه معده می‌شود. گاستروپارزی دیابتی، علائم شدید به وجود می‌آورد و ممکن است باعث اختلال در جذب مواد غذایی، اختلال در کنترل قند و افت کیفیت زندگی شود. در میان بیماران دیابتی دارای گاستروپارزی، طول‌زندگی به‌طور کلی کاهش می‌یابد (Holt et al., 2010). دیابت ملیتوس، یکی از بیماری‌های متابولیک مزمن با آسیب به ارگان‌های زیادی از بدن است که طول عمر را کاهش می‌دهد. شیوع دیابت در جوامع انسانی در بسیاری از کشورها به دلیل چاقی و فعالیت فیزیکی کم در حال پیشرفت است (Larijani et al., 2004). به دنبال توصیه‌های تغذیه‌ای، پروکینتیک‌ها، اولین داروهایی هستند که هدف آن‌ها، بهبود تخلیه معده و تسکین علائم گاستروپارزی عنوان شده است (Camilleri & Atieh, 2021). از میان داروهای پروکینتیک می‌توان به متوکلوپرامید اشاره کرد. متوکلوپرامید برای اولین بار در سال ۱۹۶۴ معرفی شد

(Sanger, 2009). در یک مطالعه که توسط فینک در سال ۱۹۸۳ انجام شد، داده‌ها نشان دادند که متوکلوپرامید تخلیه معده را در بیماران ریفلاکس معده به مری با تخلیه طبیعی و همچنین تاخیری معده افزایش می‌دهد (Fink et al., 1983). Shakhathreh و همکاران در مطالعه‌ای که به اثر مثبت متوکلوپرامید در درمان گاستروپارزی دیابتی اختصاص داشت، عنوان کرد که این دارو درجه‌ی اول به عنوان یک آنتاگونیست گیرنده دوپامین، هم از نظر محیطی تخلیه معده را بهبود می‌بخشد و هم اثر ضد استفراغ ایجاد می‌کند؛ شاختره در همین مطالعه به عوارض جانبی متوکلوپرامید، که بیشتر به توانایی آن در عبور از سد خونی مغزی مربوط می‌شود و شامل خواب آلودگی، بی‌قراری، هیپرپرولاکتینمی و دیسکینزی دیررس است، نیز اشاره کرد (Shakhathreh et al., 2019). داروسازان از ابتدای معرفی متوکلوپرامید تاکنون، در حال تلاش برای حفظ اثرات مطلوب گاستروکینتیک و حذف اثرات جانبی آن هستند (Sanger, 2009).

دومپریدون نیز، یک آنتاگونیست قوی گیرنده دوپامین D2 است که توسط Janssen Pharmaceutica در سال ۱۹۷۴ به عنوان یک عامل پروکینتیک و ضد استفراغ ساخته شد (Barone, 1999). در گزارشی اولیه در سال ۱۹۷۷ توسط هلمرز، اثر دومپریدون به عنوان یک ضد استفراغ جدید، بر روی ۲۷ بیمار که با استفراغ بعد از عمل مراجعه کرده بودند و حداقل شش ساعت در اتاق ریکاوری ماندند، مورد مطالعه قرار گرفت. همه بیماران به دلیل استفراغ ۴ میلی گرم دومپریدون را به صورت داخل وریدی دریافت کردند. ۱۹ بیمار در طول دوره مشاهده ۶ ساعته بعدی، کاملاً در برابر استفراغ محافظت شدند، ۸ بیمار به دوز دوم ۴ میلی گرمی نیاز داشتند: تنها یکی از این ۸ بیمار اصلاً محافظت نشد. در این

۳- سرعت تخليه‌ی کامل معده، در گروه ديافت كنده‌ی دومپريدون، بيشتر از گروه شاهد است. به‌طوری که در سگ‌های گروه شاهد، تخليه‌ی معده، طی ۱ تا ۴ ساعت تکميل خواهد شد ولی در گروه آزمایش، بيشتر از این زمان، طول خواهد کشید.

### مواد و روش‌ها

در این مطالعه، ۷ قلاده سگ بومی بالغ که از نظر بالینی سالم بودند، از اطراف شهر کرج، جمع‌آوری شد. تمام سگ‌ها ماده و در محدوده‌ی سنی ۱ تا ۱.۵ سال بودند. پس از معاینه‌ی بالینی تمام سگ‌ها، منفی شدن جواب کیت‌های رپید پاررو ویروس و دیستمبر و اطمینان از سلامت بالینی، به تمامی سگ‌ها، قرص ضدانگل (TeniZol®)، شرکت TekniVet، ساخت کشور ترکیه) خوراندند و واکسن‌های هاری (Raksharab®)، شرکت Indian Immunologicals Limited، ساخت کشور هند) و پلی‌والان (Hiprodog-7®)، شرکت Hipra، ساخت کشور اسپانیا) تزریق شد. سگ‌ها به مدت یک هفته پیش از شروع مطالعه، در قرنطینه نگهداری شدند. در مدت قرنطینه، سلامت سگ‌ها پایش شد. جیره‌ی سگ‌ها در مدت قرنطینه، غذای خشک تجاری به میزان درج شده در پشت بسته‌بندی شرکت سازنده، در دو وعده‌ی صبح و شب بود. سگ‌ها در مدت مطالعه، به جز غذای خشک تجاری، غذای دیگری دریافت نکردند. همچنین آب تازه همواره در دسترس سگ‌ها بود. برای جلوگیری از بروز تفاوت فردی در نتایج، تمامی ۷ سگ ابتدا به عنوان گروه شاهد و یک هفته بعد، پس از نگهداری در شرایط قرنطینه، به عنوان گروه آزمون، مورد مطالعه قرار گرفتند. دوره‌ی پرهیز غذایی برای سگ‌ها، پیش از هر مطالعه، ۱۲ ساعت در نظر

مطالعه، هیچگونه اثرات جانبی مشاهده نشد (Helmers, 1977). امروزه آگاهی بیشتری پیرامون اثرات مثبت دومپريدون بر درمان گاستروپارزی در طب پزشکی وجود دارد (Schey, 2016). متوکلوپرامید یکی از داروهای مورد استفاده به عنوان پروکینتیک در دامپزشکی است. تفاوتی که بین متوکلوپرامید و دومپريدون وجود دارد، این است که دومپريدون از سد خونی-مغزی عبور نمی‌کند؛ بنابراین، عوارض جانبی دومپريدون بر CNS به اندازه‌ی متوکلوپرامید نیست (Riviere & Papich, 2018). دومپريدون، نسبت به متوکلوپرامید، به دلیل عدم توانایی آن در عبور از سد خونی-مغزی، اثرات جانبی کمتری دارد. همچنین از دومپريدون به عنوان گاستروکینتیک در درمان گاستروپارزی دیابتی در انسان استفاده می‌شود ولی تاثیر پروکینتیک بودن آن در سگ کاملاً روشن نشده است (Allerton, 2020). در این مطالعه به خاصیت گاستروکینتیک دومپريدون از طریق بررسی اثر آن بر زمان شروع و پایان تخلیه‌ی معده، پرداخته شده است. در صورت موثر بودن این دارو در افزایش حرکات معده و تسریع زمان شروع و پایان تخلیه‌ی معده، می‌توان از آن به عنوان یک پروکینتیک موثر، در طب دامپزشکی نیز استفاده کرد.

بنابراین، براساس مطالب مندرج در این سطور می‌توان فرضیات زیر را عنوان کرد:

- ۱- تجویز دومپريدون باعث افزایش حرکات دستگاه گوارش به خصوص معده، در سگ می‌شود.
- ۲- سرعت شروع تخلیه‌ی معده در گروه آزمایش، بيشتر از گروه شاهد است. به‌طوری که در سگ‌های گروه شاهد، تخلیه معده، پس از ۱۵ دقیقه شروع خواهد شد ولی در گروه آزمایش، بيشتر از این زمان، طول خواهد کشید.

گرفته شد. در این مدت، آب تازه در دسترس سگ‌ها قرار داشت.

رادیوگرافی این مطالعه در یکی از کلینیک‌های شهر کرج، با دستگاه رادیولوژی پرتابل (مدل Practix 360، شرکت فیلیپس، ساخت کشور هلند) و دیتکتور رادیولوژی CR ابعاد ۱۷ در ۱۴ اینچ (شرکت آگفا، ساخت کشور آلمان) انجام شد. مطابق تکنیک چارت کشور سازندهی دستگاه و ضخامت ناحیهی مورد مطالعه، کیلولتاژ بیک بین ۶۰ تا ۸۰ و میلی‌آمپرتانیه بین ۵ تا ۷ تنظیم شد.

### گروه شاهد

در مطالعهی گروه شاهد، ۷ سگ، ۱۲ ساعت پیش از شروع مطالعه، وارد دورهی پرهیز غذایی شدند. در زمان مطالعه، پس از آماده‌سازی سگ‌ها و قرار دادن آن‌ها بروی میز رادیولوژی، به هر کدام، به میزان ۷ میلی‌لیتر بر کیلوگرم و با غلظت ۳۰ الی ۶۰ درصد (Thrall, 2018) سولفات باریوم (Barex®، شرکت داروپخش، ساخت کشور ایران) خورانده شد و سپس، در زمان صفر، از چهارنمای شکمی-پشتی، پشتی-پشتی-شکمی، خوابیده به پهلو راست و خوابیده به پهلو چپ، گراف اخذ شد. سپس هر ۱۵ دقیقه تا دقیقه ۶۰، از نمای شکمی-پشتی و خوابیده به پهلو چپ، گراف اخذ شد. سپس هر ۱۵ دقیقه تا دقیقه ۶۰، از نمای شکمی-پشتی و خوابیده به پهلو چپ گراف اخذ شد. در ادامه، هر یک ساعت، تا پایان تخلیهی معده، از نمای شکمی-پشتی و خوابیده به پهلو چپ گراف اخذ شد (شکل ۱).

### گروه آزمون

در مطالعهی گروه آزمون، پس از گذشت یک هفته از مطالعهی گروه شاهد، همان ۷ سگ، ۱۲ ساعت پیش از شروع مطالعهی گروه آزمون، وارد دورهی پرهیز غذایی شدند. ۱۲۰ دقیقه پیش از تجویز مادهی حاجب به سگ‌ها، دمپريدون

(Motilover®، شرکت اکتورکو، ساخت کشور ایران) با دوز ۵ میلی‌گرم به ازای هر سگ (Allerton, 2020) خورانده شد. در زمان مطالعه، پس از آماده‌سازی سگ‌ها و قرار دادن آن‌ها بروی میز رادیولوژی، به هر کدام، به میزان ۷ میلی‌لیتر بر کیلوگرم و با غلظت ۳۰ الی ۶۰ درصد (Thrall, 2018) سولفات باریوم خورانده شد و سپس، در زمان صفر، از چهارنمای شکمی-پشتی، پشتی-پشتی-شکمی، خوابیده به پهلو راست و خوابیده به پهلو چپ، گراف اخذ شد. سپس هر ۱۵ دقیقه تا دقیقه ۶۰، از نمای شکمی-پشتی و خوابیده به پهلو چپ گراف اخذ شد. در ادامه، هر یک ساعت، تا پایان تخلیهی معده، از نمای شکمی-پشتی و خوابیده به پهلو چپ گراف اخذ شد (شکل ۲). تجزیه و تحلیل داده‌ها، در نرم افزار آماری SPSS نسخه ۲۷/۰/۱ انجام شد. سطح معنی داری آماری، کوچک‌تر و مساوی ۰/۰۵ در نظر گرفته شد.

### نتایج

هدف از انجام مطالعهی حاضر، ارزیابی رادیوگرافیک زمان شروع و پایان تخلیهی معده متعاقب استفاده از داروی دومپريدون و مقایسهی آن با گروه شاهد بود. مطابق نتایج این مطالعه، میانگین  $\pm$  انحراف معیار زمان شروع تخلیهی معده در گروه شاهد و آزمون، به ترتیب  $25/71 \pm 7/319$  و  $12/86 \pm 5/669$  دقیقه بود (جدول ۱). آزمون فرض میانگین، نشان داد که میانگین زمان شروع تخلیه معده در گروه شاهد، با میانگین زمان شروع تخلیه معده در گروه آزمون، تفاوت معنی‌داری دارد ( $P < 0/05$ ) (نمودار ۱). پس، دومپريدون، باعث تسریع شروع تخلیهی معده می‌شود. همچنین میانگین  $\pm$  انحراف معیار زمان پایان تخلیهی معده در گروه شاهد و آزمون، به ترتیب  $94/29 \pm 47/208$  و  $55/71 \pm 7/319$

پايان تخليه معده در گروه آزمون، تفاوت معنی‌داري ندارد  
( $P > 0/05$ ) (نمودار ۲).

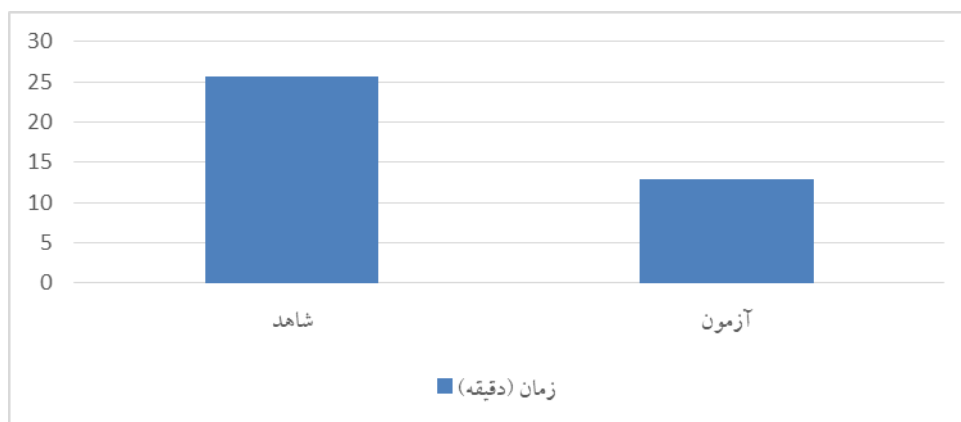
دقيقه بود (جدول ۲). آزمون فرض ميانگين، نشان داد كه  
ميانگين زمان پايان تخليه معده در گروه شاهد، با ميانگين زمان

گروه	كمينه	بيشينه	ميانگين	انحراف معيار
شاهد	۱۵	۳۰	۲۵.۷۱	۷.۳۱۹
آزمون	۰	۱۵	۱۲.۸۶	۵.۶۶۹

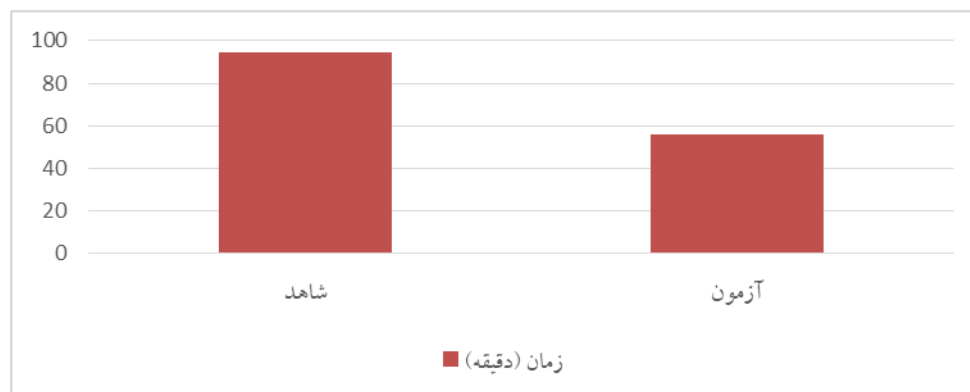
جدول ۱. كمينه، بيشينه، ميانگين و انحراف معيار زمان شروع تخليه معده در گروه‌هاي شاهد و آزمون (دقيقه)

گروه	كمينه	بيشينه	ميانگين	انحراف معيار
شاهد	۶۰	۱۸۰	۹۴.۲۹	۴۷.۲۰۸
آزمون	۴۵	۶۰	۵۵.۷۱	۷.۳۱۹

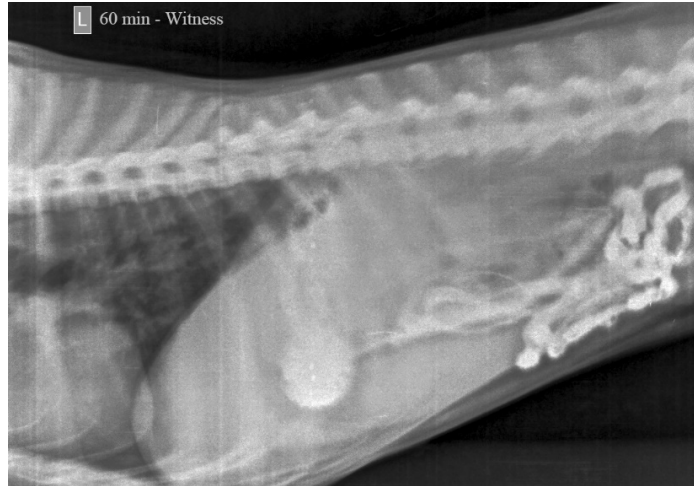جدول ۲. كمينه، بيشينه، ميانگين و انحراف معيار زمان پايان تخليه معده در گروه‌هاي شاهد و آزمون (دقيقه)



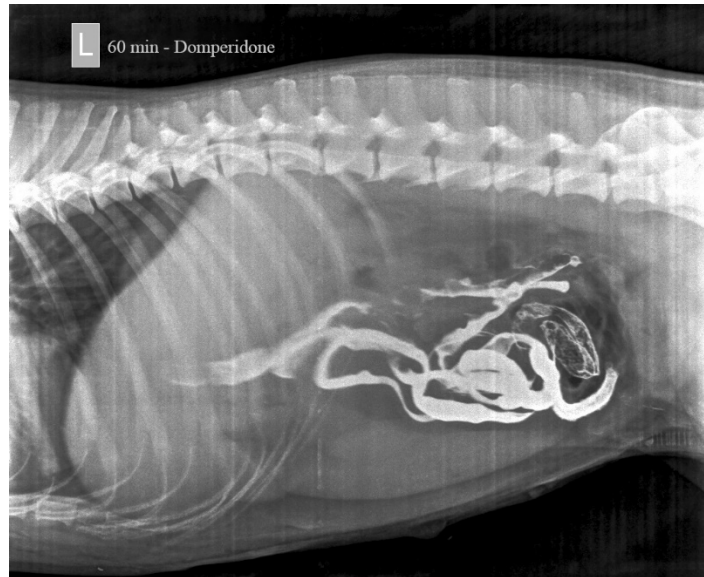
نمودار ۱. ميانگين زمان شروع تخليه معده در گروه شاهد و آزمون (به دقيقه)



نمودار ۲. ميانگين زمان پايان تخليه معده در گروه شاهد و آزمون (به دقيقه)



شکل ۱. رادیوگراف محوطه شکمی گروه شاهد - ۶۰ دقیقه پس از تجویز سولفات باریوم: وجود مقادیری از ماده‌ی حاجب در معده‌ی بیمار، نشان از عدم تخلیه‌ی کامل معده دارد.



شکل ۲. رادیوگراف محوطه شکمی گروه آزمون - ۶۰ دقیقه پس از تجویز سولفات باریوم: عدم وجود ماده‌ی حاجب در معده‌ی بیمار، نشان از تخلیه‌ی کامل معده دارد.

## بحث

رادیوگرافی یکی از راهکارهای در دسترس برای بررسی ساختارهای درونی بیماران است. استفاده از مواد حاجب، در مواردی که کنتراست طبیعی ساختار مورد مطالعه، کافی نباشد، کاربردی است. از مواد حاجب در مواردی همچون تصویر برداری از دستگاه گوارش می‌توان استفاده کرد. چنانکه، Rahimzadeh و همکاران مطالعه‌ای برای مقایسه‌ی تاثیر مواد حاجب آیویدکسانول، آیوهگزول و سولفات باریوم در

گاستروگرافی پرنده مینا انجام دادند (Rahimzadeh *et al.*, 2023). همچنان که Papageorges و همکاران زمان تخلیه کامل معده با استفاده از سولفات باریوم مخلوط با غذای کنسروی تجاری سگ در ۲۹ سگ نژاد مخلوط بالغ را اندازه‌گیری کردند (Papageorges *et al.*, 1987). از آنجایی که بیماری‌های دستگاه گوارش و در این بین، علائم تخلیه تاخیری معده، یکی از مهمترین علائم درمانگاهی مراجعه‌ی بیماران به کلینیک‌های دامپزشکی است، در اختیار

داشتن دارویی پروکینتیک برای درمان بیماران ضروری است. در حال حاضر متوکلوپرامید یکی از داروهای دردسترس برای درمان این عارضه است؛ با این حال، به دلیل برخی عوارض جانبی متوکلوپرامید، در صورت وجود دارویی کم‌عارضه‌تر، می‌توان از آن دارو، به‌عنوان جایگزین متوکلوپرامید استفاده کرد. در مطالعه‌ای، Hare و همکاران به مقایسه‌ی سیزاپراید و متوکلوپرامید در عبور ماده‌ی حاجب سولفات باریوم از روده‌ی باریک پرداختند. نتایج این مطالعه نشان داد که سیزاپراید یک عامل پروکینتیک مؤثرتر از متوکلوپرامید است، اما این مزیت با بروز بیشتر عوارض جانبی جبران می‌شود (Hare et al., 2000).

در مطالعه‌ی حاضر، مشاهده گردید که دومپریدون زمان شروع تخلیه معده را تسریع می‌کند، ولی تاثیر معنی‌داری بر روی زمان پایان تخلیه‌ی معده ندارد. این مشاهدات، با نتایج Sarosiek و همکاران که تاثیر دومپریدون بر درمان بیماران ثبت‌نام کننده در کنسرسیون تحقیقات بالینی گاستروپارازی (GpCRC) موسسه دیابت و بیماری‌های گوارشی و کلیوی را بررسی کردند، همسو بود. طبق نتایج مطالعه‌ی Sarosiek و همکاران درمان با دومپریدون، منجر به بهبود متوسط اما قابل توجه علائم گاستروپارازی می‌شود (Sarosiek et al., 2022). این مشاهدات با نتایج مطالعه‌ی Gounaris و همکاران که خواص پروکینتیک دمپریدون در نوزادان نارس انسان را بررسی کرد، نیز همسو بود. نتایج این مطالعه نشان داد که دمپریدون، باعث تسریع قابل توجه زمان تخلیه معده در نوزادان نارس می‌شود و از این نظر، می‌توان از دمپریدون، در مواردی که اختلال در حرکات روده وجود دارد، استفاده شود (Gounaris et al., 2010). Soykan و همکاران به بررسی اینکه آیا دومپریدون می‌تواند علائم گوارشی را در بیماران مبتلا به بیماری پارکینسون که تحت درمان با لوودوپا بودند، بهبود بخشد یا خیر پرداختند. طبق نتایج این مطالعه، درمان با دومپریدون به طور قابل توجهی علائم دستگاه گوارش فوقانی را کاهش می‌دهد و تخلیه معده از یک وعده

غذایی جامد را تسریع می‌کند؛ همچنین در پاسخ به درمان ضد پارکینسونیسم تداخلی ایجاد نمی‌کند (Soykan et al., 2004). Barone و همکاران دریافتند دمپریدون یک داروی گاستروکینتیک و ضد استفراغ منحصر به فرد است. طبق نتایج این مطالعه، به دلیل ایمن بودن دمپریدون، می‌توان از آن به عنوان جایگزینی مناسب برای متوکلوپرامید استفاده کرد. همچنین بارون اظهار داشت که در مدیریت گاستروپاتی‌های دیابتی، خاصیت ضد استفراغی دمپریدون، آن‌را از سیزاپراید متمایز می‌کند (Barone, 1999). Van den Houte و همکاران اثر ایتوپراید، در مقایسه با دارونما و دومپریدون را ارزیابی کردند. بنابر نتایج، در افراد سالم، ایتوپراید و دومپریدون انطباق یا حساسیت معده را تغییر نمی‌دهند. ایتوپراید ۵۰ و دومپریدون ۱۰ سه بار در روز، بر خلاف ایتوپراید ۱۰۰، انطباق معده، متعاقب صرف وعده‌ی غذایی را کاهش می‌دهند (Van den Houte et al., 2019). نتایج پژوهش حاضر، در راستای مشاهدات منتج از مطالعاتی بود که بیشتر ذکر شد.

یکی از عوارض استفاده از سولفات باریوم، نشت این مواد به درون حفره‌ی شکم و بروز پریتونیت است. در گزارشی از Konishi و همکاران، مردی ۸۱ ساله با سرطان معده استیج ۴، ۱۰ روز پس از گاستروگرافی به دلیل درد شکمی ناگهانی به بیمارستان مراجعه کرده بود. در این بیمار، وجود مقدار زیادی باقی‌مانده‌ی باریوم در معده و هوای آزاد و باریوم نشت کرده در شکم وی در رادیوگرافی شکم و سی‌تی اسکن تایید شد. عارضه‌ی وی پریتونیت نافذه تشخیص داده شد و سپس به صورت اورژانسی تحت جراحی قرار گرفت (Konishi et al., 2019). در پژوهش حاضر، هیچ موردی از پریتونیت نافذه مشاهده نگردید.

### نتیجه‌گیری

همسو با پژوهش‌های قبلی، بررسی‌های آماری مقایسه‌ی میانگین داده‌های پژوهش حاضر، نشان داد که بین زمان شروع تخلیه معده در گروه شاهد و آزمون، تفاوت معنی‌داری وجود



### تشکر و قدردانی

نویسندگان این مقاله از مدیریت و پرسنل کلینیک دامپزشکی بیدستر کرج که در انجام این تحقیق ما را یاری نمودند تشکر و قدردانی می‌نمایند.

### تضاد منافع

نویسندگان هیچ تضاد منافی را اعلام نمی‌کنند.

### References

- Allerton F. BSAVA Small Animal Formulary. 10th ed., UK: British Small Animal Veterinary Association, 2020.
- Barone J. Domperidone: A Peripherally Acting Dopamine 2 Receptors Antagonist. *Ann Pharmacother*, 1999; 33: 429-440.
- Camilleri M. and Atieh J. New Developments in Prokinetic Therapy for Gastric Motility Disorders. *Front Pharmacol*, 2021; 12: 711500.
- Fink SM., Lange RC. and McCallum RW. Effect of metoclopramide on normal and delayed gastric emptying in gastroesophageal reflux patients. *Dig Dis Sci*, 1983; 28(12): 1057-1061.
- Gounaris A., Costalos C., Varchalama E., Kokori F., Grivea IN., Konstantinidi K., et al. Gastric Emptying of Preterm Neonates Receiving Domperidone. *Neonatology*, 97(1): 2009; 56-60.
- Hare C., Halligan S., Bartram CI., Platt K. and Raleigh G. Cisapride or metoclopramide to accelerate small bowel transit during barium follow-through examination?. *Abdom Imaging*, 2000; 25(3): 243-245
- Helmerts JH. Preliminary report of domperidone (R 33182), a new antiemetic

دارد ( $P < 0.05$ )؛ ولی بین زمان پایان تخلیه‌ی معده در گروه شاهد و آزمون، تفاوت معنی‌داری وجود نداشت ( $P > 0.05$ ) به این معنی که، دومپریدون اگرچه زمان شروع تخلیه معده را تسریع می‌کند، ولی تاثیر معنی‌داری بر روی زمان پایان تخلیه‌ی معده ندارد.

compound. A pilot study. *Acta Anaesthesiol Belg*, 1977; 28(4): 245-250.

Holt R., Cockram C., Flyvbjerg A. and Goldstein B. *Textbook of Diabetes*. 4th ed., Wiley-Blackwell, 2010.

Konishi T., Okamoto K., Kubota T., Matsumoto T., Kosuga T. and Otsuji E. A case of a gastric cancer patient who developed gastric perforation due to residual barium sulfate after X-ray gastrography. *J Jpn Surg*, 2019; 80(6): 1125-1129.

Larijani B., Abdolhasani F., Mohajeri-Tehrani M. and Tabatabaei O. Prevalence of diabetes mellitus in Iran in 2000. *J Diabetes Metab Disord*, 2004; 4(3): 75-83.

Papageorges M., Breton L. and Bonneau N. H. Gastric drainage procedures: effects in normal dogs II. clinical observations and gastric emptying. *Vet Surg*, 1987; 16(5): 332-340.

Rahimzadeh R. and Jahangiri S. Comparison of contrast-induced gastrography with iohexol, iodixanol and barium sulfate in common mynah bird (*acridotheres tristis*). *Iran J Vet Surg*, 2023; 18(1): 1-7.

Riviere J. and Papich M. *Veterinary Pharmacology & Therapeutics*. 10th ed., USA:Wiley-Blackwell, 2018.



- Sanger GJ. Translating 5-HT<sub>4</sub> receptor pharmacology. *Neurogastroenterol Motil*, 2009; 21: 1235-1238.
- Sarosiek I., Van Natta M., Parkman HP., Abell T., Koch KL., Kuo B., et al. Effect of domperidone therapy on gastroparesis symptoms: results of a dynamic cohort study by NIDDK gastroparesis consortium. *J Clin Gastroenterol Hepatol*, 2022; 20(3): e452-e464.
- Schey R., Saadi M., Midani D., Roberts A. C., Parupalli R. and Parkman HP. Domperidone to treat symptoms of gastroparesis: benefits and side effects from a large single-center cohort. *Dig Dis Sci*, 2016; 61(12): 3545-3551.
- Shakhatreh M., Jehangir A., Malik Z. and Parkman HP. Metoclopramide for the treatment of diabetic gastroparesis. *Expert Rev Gastroenterol Hepatol*, 2019; 13(8): 711-721.
- Soykan M., Sarosiek I., Shifflett J., Wooten GF. and McCallum RW. Effect of chronic oral domperidone therapy on gastrointestinal symptoms and gastric emptying in patients with parkinson's disease. *J Mov Disord*, 1997; 12(6): 952-957.
- Thrall DE. *Textbook of Veterinary Diagnostic Radiology*. 7th ed., USA: Elsevier, 2018.
- Van den Houte K., Carbone F., Pauwels A., Vos R., Vanuytsel T. and Tack J. Influence of itopride and domperidone on gastric tone and on the perception of gastric distention in healthy subjects. *J Neurogastroenterol Motil*, 2019; 31(4): e13544.



# Radiographic Evaluation of the Effects of Domperidone on Gastric Emptying Time in Mixed Breed Dogs Using Barium Sulfate Swallow

Mojtaba Sanei<sup>1</sup>, Mahdi Tavana<sup>2\*</sup>

<sup>1</sup>Graduated, Faculty of Veterinary Medicine, Shoushtar Branch, Islamic Azad University, Shoushtar, Iran

<sup>2</sup>Assistant Professor of Radiology, Faculty of Veterinary Medicine, Shoushtar Branch, Islamic Azad University, Shoushtar, Iran

Received: 02/Nov/2023

Revised: 05/Dec/2023

Accepted: 22/Dec/2023

## Abstract

**Background and aim:** Changes in Gastric Emptying Time, are common complications that occur due to diseases, such as eating foreign body, obstruction, nervous problems and diabetes mellitus. Radiography with contrast media is one of the common methods for diagnosing gastric tract problems such as obstructions and delay in gastric emptying. This study has examined the gastrokinetic property of Domperidone by investigating its effect on gastric emptying time.

**Materials and Methods:** 7 mixed breed dogs, after clinical examinations, were selected from around Karaj City, Alborz Province, Iran. After a week of quarantine in standard conditions, as a control group, they were subjected to a radiographic study of the stomach using barium sulfate contrast media. After another week in quarantine and the aforementioned conditions, the same dogs were studied as a test group to prevent individual differences. For this purpose, 120 minutes before the start of the radiographic study, all dogs were given Domperidone at a dose of 5 mg per dog.

**Results:** The average of the start of the Gastric Emptying Time in control and test groups were 25.71 and 12.86 minutes, respectively. The average of the end of the Gastric Emptying Time in control and test groups were measured as 94.29 and 55.71 minutes, respectively. Statistical analysis comparing the averages showed that there is a significant difference between the start of the Gastric Emptying Time in the control and test groups ( $P < 0.05$ ); However, there was no significant difference between the end of the Gastric Emptying Time in the control and test groups ( $P > 0.05$ ).

**Conclusion:** Although Domperidone accelerates the start of the Gastric Emptying Time in dogs, it does not make a significant difference at the end of the Gastric Emptying Time.

**Keywords:** Domperidone, Barium sulfate, Abdominal radiography, Dog

**Cite this article as:** Mojtaba Sanei, Mahdi Tavana. Radiographic evaluation of the effects of Domperidone on gastric emptying time in mixed breed dogs using barium sulfate swallow. J Altrn Vet Med. 2023; 6(19): 1118-1127.

## \* Corresponding Author

Assistant Professor of Radiology, Faculty of Veterinary Medicine, Shoushtar Branch, Islamic Azad University, Shoushtar, Iran.

E-mail: [tavana7@gmail.com](mailto:tavana7@gmail.com), Orcid: <https://orcid.org/0009-0008-1461-4691>