



مقایسه اثر دورزولامید و تیمولول بر ترمیم زخم عفونی قلیایی قرنيه در خرگوش

مرضیه واجب منفرد^۱، سارا ورزندیان^{۲*}، حسین فتاحی^۳

^۱ دانش آموخته دکترای حرفه ای دامپزشکی، دانشکده علوم تخصصی دامپزشکی، واحد کازرون، دانشگاه آزاد اسلامی، کازرون، ایران
^۲ دکترای تخصصی جراحی دامپزشکی، استادیار و عضو هیات علمی دانشکده ی دامپزشکی، واحد کازرون، دانشگاه آزاد اسلامی، کازرون، ایران
^۳ دکترای تخصصی میکروبیولوژی دامپزشکی، استادیار و عضو هیات علمی گروه دامپزشکی، واحد کازرون، دانشگاه آزاد اسلامی، کازرون، ایران

تاریخ دریافت: ۱۴۰۰/۰۳/۱۰ اصلاح نهایی: ۱۴۰۰/۰۴/۲۵ تاریخ پذیرش: ۱۴۰۰/۰۵/۱۶

چکیده

زمینه و هدف: زخم قرنيه و التهاب آن امروزه یکی از مباحث بحث برانگیز در عرصه پزشکی و دامپزشکی است. از طرفی گلوکوما دومین عامل نابینایی در دنیا شناخته شده است. هدف علمی تحقیق حاضر، بررسی اثرات ریزینی مواد شیمیایی بر روی قرنيه بود و هدف کاربردی از انجام آن مقایسه ی اثر دو داروی متداول کاهش دهنده ی فشار مایع چشم (دورزولامید و تیمولول) بر قرنيه ی متاثر از سوختگی شیمیایی بود که در خرگوش انجام گرفت.

مواد و روش ها: این مطالعه از نوع تجربی بود و تعداد ۳۰ سر خرگوش سفید و سالم از نژاد نیوزلندی جنس نر با میانگین وزنی ۲-۳ کیلوگرم و سن ۶ ماه برای انجام تحقیق انتخاب گردید. تعداد ۱۰ سر خرگوش به عنوان گروه شاهد و ۲۰ سر بعنوان گروه آزمایش در نظر گرفته شد. در گروه آزمایش ۱ که شامل ۱۰ سر خرگوش می باشد، روزانه دو بار و هر بار یک قطره داروی دورزولامید در چشم چپ، و در ۱۰ خرگوش گروه آزمایش ۲ روزانه دو بار و هر بار یک قطره داروی تیمولول در چشم چپ استفاده گردید. تعداد ۵ خرگوش از هر گروه در روز ۱۴ و ۵ خرگوش در روز ۲۱ آسان کشی شده و چشم ها جهت بررسی هیستوپاتولوژیک خارج شدند.

یافته ها: نتایج حاصل از تحقیقات نشان داد که درمان کاهش فشار چشم با تیمولول گزینه ی بهتری نسبت به دورزولامید برای خرگوش هایی که مبتلا به گلوکوم بوده و همزمان دچار زخم عفونی قرنيه هم شده بودند، می باشد.

نتیجه گیری: این مطالعه راه کاری مناسب جهت درمان موارد ارجاعی خرگوش ها و سایر حیوانات خانگی که مبتلا به زخم قرنيه هستند، به کلینیک های دامپزشکی ارائه خواهد کرد.

واژه های کلیدی: زخم قرنيه، دورزولامید، تیمولول، خرگوش

مرضیه واجب منفرد، سارا ورزندیان، حسین فتاحی. مقایسه اثر دورزولامید و تیمولول بر ترمیم زخم عفونی قلیایی قرنيه در خرگوش. مجله طب دامپزشکی جایگزین. ۱۴۰۰؛ ۵۳۷-۵۴۷.

مقدمه

چشم از سه لایه، شبکیه، مشیمیه و صلبیه تشکیل شده است. صلبیه در قسمت قدام چشم شفاف شده و قرنيه را ایجاد می کند. قرنيه ارگانی صاف و شفاف در چشم است که محیط داخل چشم را از محیط خارج جدا می کند (Rehman *et al.*, 2022). قرنيه دو وظیفه دارد: یکی آنکه پرتوهای نور را بطور منظم به داخل چشم هدایت کند و آن ها را روی پرده شبکیه متمرکز کند، دوم آنکه از ساختمان های داخل کره چشم محافظت نماید. بنابراین شفاف بودن قرنيه اهمیت بالایی در بینایی دارد و هرگونه آسیب در این لایه، شفافیت و توانایی محافظت آن را از بین می برد (Ludwig *et al.*, 2022). قرنيه کم سلول و بدون رگ است و عوامل باکتریایی، ویروسی، انگلی و قارچی متعددی می توانند سبب عفونت های شدیدی در قرنيه شوند. درمان زخم قرنيه، از دغدغه های همیشگی علم پزشکی بوده است. تاخیر در درمان زخم قرنيه باعث عفونی شدن و در نتیجه کوری می شود (Wong *et al.*, 2017). همچنین تاخیر در التیام قرنيه کمترین اثری که به جای می گذارد، کدورت دائمی آن می باشد. به این ترتیب کمک به درمان سریعتر قرنيه و کاهش عوارض زخم آن، امری ضروری به نظر می رسد (Li *et al.*, 2021). زخم قلیایی قرنيه واکنش التهابی شدیدتری را نسبت به آسیب های ناشی از تروما ایجاد می کند و این التهاب شدید می تواند با مهار رشد اپیتلیوم طبیعی منجر به ایجاد فیروز یا اسکار در سطح قرنيه گردد (He *et al.*, 2006). پس از وارد شدن آسیب به قرنيه، سلول های اطراف ناحیه آسیب دیده اعم از سلول های بافت پوششی، بستره و آندوتلیوم با تقسیمات سلولی و نیز فراخوانی سلول های سیستم ایمنی نظیر نوتروفیل ها، ماکروفاژها و مونوسیت ها تلاش می کنند تا آسیب وارده را

ترمیم و التیام بخشند که در پی آن ناحیه ملتهب و خیزدار می شود. در بسیاری از موارد، سلول های بافت پوششی به دلیل فروپاشی غشای پایه و تراوش پروتئینازها قادر نخواهند بود اتصال لازم جهت برگرداندن لایه ها را فراهم کنند و فاصله بین سلول های بافت پوششی زیاد و پیوند بین آنها سست می گردد (Soleimani & Naderan, 2020). ایجاد زخم در قرنيه، افزایش فعالیت پروتئینازهای تخریبی و کاهش فعالیت پروتئینازها باعث از هم گسیختگی سریع کلاژن و سایر اجزای خارج سلولی ماتریکس قرنيه می شود. سوختگی های قلیایی باعث آسیب به ملتحمه، قرنيه و ایجاد زخم عمیق و حتی سوراخ شدن قرنيه می شود (Edmondson *et al.*, 1986). دو داروی دورزولامید و تیمولول از داروهای موضعی متداول در کاهش فشار مایع چشم در بیماران مبتلا به گلوکوم هستند (Konstas *et al.*, 2021). تاکنون مقایسه قطر قرنيه در اثر استفاده از این دو دارو و همچنین مقایسه میزان کاهش فشار در مورد این دو دارو صورت گرفته اما تا کنون مقایسه ای بین اثر این داروها بر زخم هم زمان قرنيه انجام نشده است.

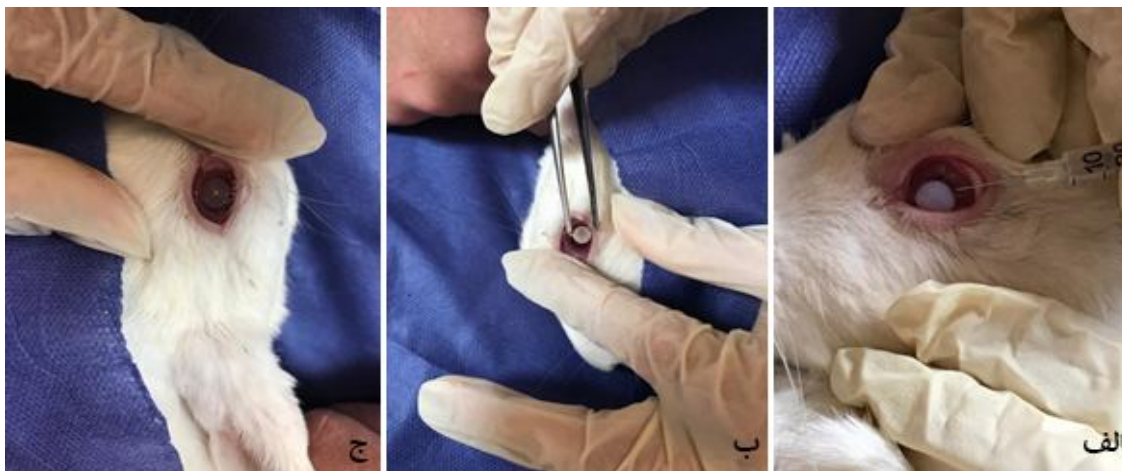
مواد و روش ها

در مطالعه حاضر با توجه به افزایش فشار کره چشم متعاقب عفونت ایجاد شده، به تاثیر این داروها بر التیام زخم قرنيه در خرگوش پرداخته شد. این مطالعه از نوع تجربی بوده و تمام مراحل کار در دانشکده دامپزشکی واحد کازرون انجام گرفت. ۳۰ سر خرگوش سفید نیوزلندی نر بالغ در محدوده سنی ۲-۳ ماه تهیه و در قفسه های مخصوص نگهداری شدند. به منظور پرهیز از استرس و سازگار شدن حیوانات با محیط، هیچگونه آزمایشی به مدت دو هفته روی خرگوشها صورت نگرفت و تمامی حیوانات تحت شرایط محیطی و تغذیه ای یکسان (دما، رطوبت، نور، نوع جیره غذایی و تعداد دفعات

غذای یکسان) و در چرخه روشنایی/تاریکی ۱۲ ساعته نگهداری شدند. تغذیه خرگوش‌ها با استفاده از پلت آماده مخصوص حیوانات آزمایشگاهی صورت گرفت و آب نیز به صورت آزاد در اختیار حیوانات قرار گرفت. پروتکل این مطالعه مطابق اصول اخلاقی مورد تأیید در کمیته‌های بین‌المللی حمایت از حقوق حیوانات آزمایشگاهی انجام گردید.

برای شروع کار، خرگوش‌ها را با استفاده از استیل پرومازین ۲ درصد (شرکت آلفاسان ووردن، هلند) با دوز ۱ میلی گرم به ازای هر کیلوگرم در عضله چهار سر ران، مقید کرده و با کتامین ۱۰ درصد از شرکت آلفاسان با دوز ۳۵ میلی گرم به ازای هر کیلوگرم و زایلازین ۲ درصد از شرکت آلفاسان با دوز ۱۰ میلی گرم به ازای هر کیلوگرم، به صورت عضلانی

بیهوشی القاء شد. سپس از کاغذ صافی آغشته به سود ۱۰٪ که از قبل تهیه و استریل شده، زخمی به قطر ۶ میلی متر به مدت ۴۰ ثانیه بر روی مرکز قرنیه ایجاد گردید (شکل ۱ الف و ب). شایان ذکر است که زخم قرنیه در چشم چپ و راست گروه آزمایش به نحو فوق الذکر صورت گرفت. بلافاصله پس از ایجاد سوختگی، رنگ آمیزی چشم با فلورسئین برای اطمینان از یکسان بودن زخم‌ها انجام شد. در تمامی چشم‌های القای زخم شده ۰/۰۳ ml (۵×۱۰^۸) باکتری استافیلوکوک ارئوس به داخل استرومای قرنیه تزریق کرده و ۲۴ ساعت بعد بررسی میکروسکوپی جهت اطمینان از عفونی شدن زخم قرنیه انجام گردید (شکل ۱ ج).



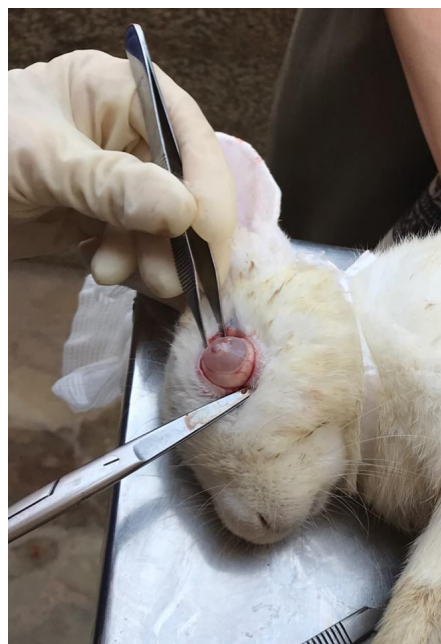شکل ۱. الف) ایجاد زخم قرنیه با استفاده از کاغذ آغشته به سود. ب) عفونی کردن زخم قرنیه. ج) قرنیه پس از ایجاد زخم

سپس خرگوش‌ها به ۲ گروه تقسیم و هر دو گروه در شرایط تغذیه‌ای و دمایی یکسان در طول دوره آزمایش نگهداری شدند. گروه شاهد: ۱۰ سر خرگوش و گروه آزمایش: ۲۰ سر خرگوش. گروه آزمایش، به دو دسته یک و دو تقسیم شدند. در گروه آزمایش دسته یک که شامل ۱۰ سر خرگوش بود روزانه دوبار و هر بار یک قطره داروی دورزولامید در چشم

چپ و در گروه آزمایش دسته دو که شامل ۱۰ خرگوش دیگر بود روزانه دو بار و هر بار یک قطره داروی تیمولول در چشم چپ ریخته شد. در روزهای ۳، ۷، ۱۴ و ۲۱ در طی این مدت با استفاده از فلورسان اندازه زخم قرنیه در هر دو گروه بررسی و مقایسه گردید. تعداد ۵ خرگوش از هر گروه در روز ۱۴ و ۵ خرگوش در روز ۲۱، آسان‌کشی شدند. نحوه

و کره چشم از حدقه خارج گردید (شکل ۲). سپس تمامی چشم‌ها به درون ظرف‌های مخصوص نمونه هیستوپاتولوژی حاوی فرمالین ۱۰٪ انتقال یافتند و پس از شماره‌گذاری، به منظور تهیه مقاطع هیستوپاتولوژی آماده ارسال به آزمایشگاه شدند. تهیه مقطع هیستوپاتولوژی به گونه‌ای انجام گرفت که تیغ برش دقیقاً از وسط قرنیه عبور کند. پس از تهیه لام‌های هیستوپاتولوژی، لام‌ها مورد مطالعه دقیق قرار گرفت و تفاوتها و علت تغییرات بررسی شد. از لحاظ آماری برای درک معنی-دار بودن یا نبودن، نتایج با آزمون χ^2 مورد مطالعه قرار گرفتند.

آسان‌کشی به این ترتیب صورت گرفت که ابتدا استیل پرومازین جهت آرام بخشی و سپس بیهوشی با کتامین و دیازپام و متعاقب آن استفاده از تزریق داخل قلبی هیدروکسید پتاسیم یا تیوپنتال که منجر به مرگ آرام و بدون درد حیوان می‌گردد، انجام شد. در نهایت برای تکمیل تحقیقات کره چشم با استفاده از تکنیک Enucleation خارج گردید. به منظور خارج کردن کره چشم، برش پلک از محل زاویه خارجی (Lateral Canthus) بوسیله قیچی یا تیغ اسکالپل انجام شد. سپس به کمک پنس و با حرکت قیچی مماس بر صلبیه، عضلات و عروق و عصب بینایی از کره چشم جدا شد

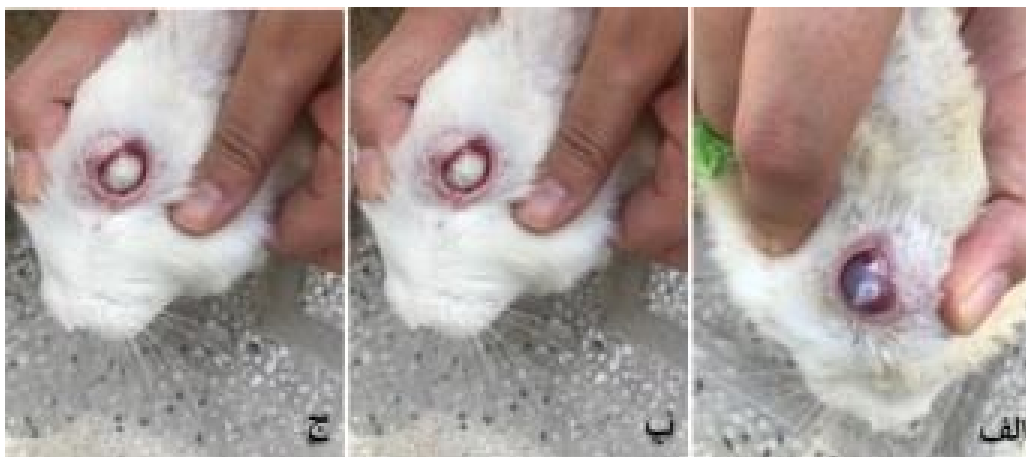

شکل ۲. خارج کردن چشم پس از آسان‌کشی خرگوش.

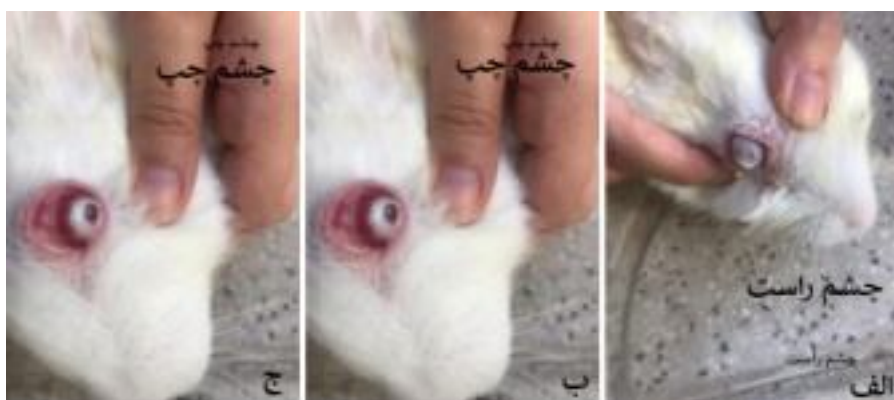
نتایج

گردید. زخم قرنیه از لحاظ بالینی نیز در روزهای ۷ (شکل ۳)، ۱۴ (شکل ۴) و ۲۱ (شکل ۵) بررسی گردید و از روند ترمیم در این روزها عکس‌برداری شد.

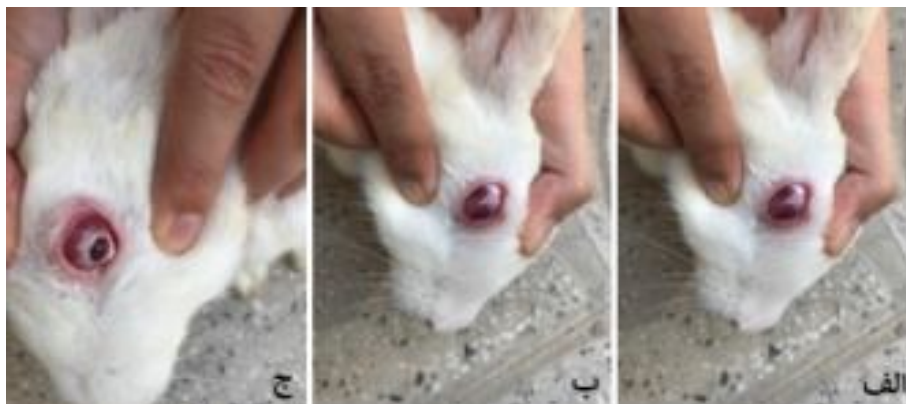با توجه به اینکه دورزولامید و تیمولول جهت کاهش فشار داخل کره چشم تجویز می‌گردد، در این تحقیق اثر این دو دارو در روند ترمیم زخم قرنیه خرگوش‌ها بررسی و مقایسه



شکل ۳. ترمیم زخم قرنيه در روز ۷. الف) گروه شاهد. ب) گروه يک، دورزولامید. ج) گروه دو، تیمولول



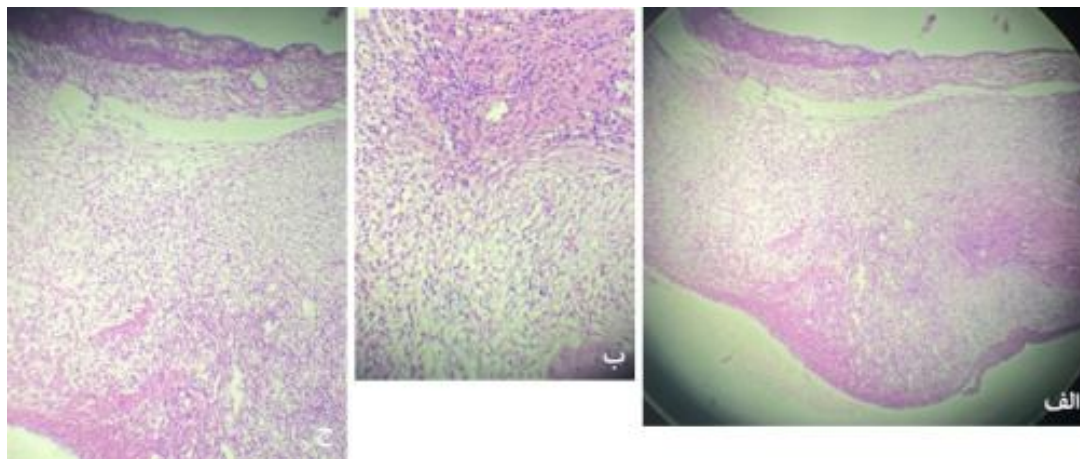
شکل ۴. ترمیم زخم قرنيه در روز ۱۴. الف) گروه شاهد. ب) گروه يک، دورزولامید. ج) گروه دو، تیمولول



شکل ۵. ترمیم زخم قرنيه در روز ۲۱. الف) گروه شاهد. ب) گروه يک، دورزولامید. ج) گروه دو، تیمولول

می‌باشد. مهاجرت سلول‌های سنگفرشی انجام شده اما فاز اسلایدینگ تکامل نیافته ضمناً هایپرسلولاریتی در استروما مشهود است. زخم قرنيه در مرحله فلاتینگ هنوز کامل

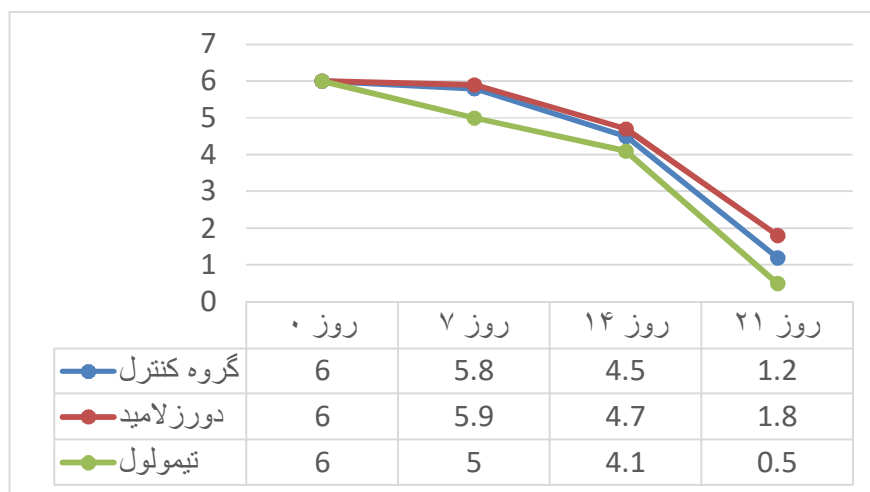
نتایج هیستوپاتولوژی زخم قرنيه در روز ۲۱ بررسی شد و از روند ترمیم در این روزها عکس‌برداری صورت گرفت (شکل ۶). وجود تعداد زیاد نوتروفیل و ماکروفاژ بیان‌گر ادامه عفونت



شکل ۶. هیستوپاتولوژی زخم قرنیه در روز ۲۱ (الف) گروه شاهد. (ب) گروه یک، دورزولامید. (ج) گروه دو، تیمولول

بهبتر از گروه کنترل و گروه درمان شده با دورزولامید بودند. نتایج بررسی آماری بصورت نمودار در زیر نشان داده شده است (نمودار ۱). با مقایسه نمودار خطی میزان کاهش مساحت زخم در مدت زمان بیست و یک روز ملاحظه می‌گردد، کاهش قطر زخم ایجاد شده در گروه درمان شده با تیمولول، بیش از گروه کنترل و گروه درمان شده با دورزولامید می‌باشد. گرچه اختلاف بین سه گروه یاد شده معنادار نیست.

نگشته و در قسمت عمقی بقایای زخم هنوز استروما نظم کامل کلاژنی ندارد، سلول‌های التهابی و ادم استروما مشهود می‌باشد. ترمیم زخم اپیتلیال قرنیه به طور کامل صورت نگرفته است اما در مقایسه با دو گروه قبل، رشته‌های کلاژن منظم تر و عروق خونی کمتر و سلول‌های التهابی کمتر شده‌اند. بررسی آسیب شناختی بافت نشان داد که میزان کاهش عروق زایی قرنیه، افزایش لایه‌های بافت پوششی قرنیه، کاهش میزان التهاب، کاهش ادم استروما در گروه درمان شده با تیمولول



نمودار ۱. نمودار خطی مقایسه سرعت بهبود زخم (میلیمتر در روز).

بحث

چشم مهم‌ترین و پیشرفته‌ترین اندام حسی بدن می‌باشد و به همین دلیل درمان بیماری‌ها و آسیب‌های وارد شده به آن اهمیت فراوانی دارد. قرنیه که ساختمانی شفاف و بدون عروق در بخش قدامی لایه فیروزی کره چشم است، با ایجاد سطحی صاف و شفاف موجب عبور منظم پرتوهای نور به درون کره چشم و انعکاس آنها بر روی عدسی و شبکیه می‌شود. وقوع هرگونه آسیب در قرنیه شفافیت و توانایی محافظت آن را از بین می‌برد لذا داشتن قرنیه سالم اهمیت بسیار زیادی در ایجاد و حفظ دید طبیعی فرد دارد (Ludwig et al., 2022; Wong et al., 2017). لازم به ذکر است، وجود لوکوسیت‌ها پس از هر آسیبی در بدن امری اجتناب ناپذیر است. در التیام قرنیه این سلول‌ها از اندوتلیوم عروق ناحیه لیمبوس به زخم مهاجرت می‌نمایند. هر عاملی که سبب ماندگاری لوکوسیت‌ها در محل شود، التیام را به مخاطره انداخته، کراتیت و افزایش ضخامت اپیتلیوم حادث می‌گردد (Gan et al., 1999). گلوکوم دومین علت شایع نابینایی بوده و یکی از علل قابل پیش‌گیری نابینایی است. دورزولامید از دسته داروهای مهارکننده کربنیک انیدراز است و در کاهش فشار کره چشم مورد استفاده قرار می‌گیرد. تیمولول از مسدودکننده‌های گیرنده بتا می‌باشد (بتابلاکر) و باعث کاهش تولید مایع زلالیه می‌گردد (Konstas et al., 2021). در تحقیق حاضر اثر این داروها در زخم قلیایی قرنیه بررسی گردید، تا بتوان راهکاری جهت بیماران دچار گلوکوم که دچار زخم قرنیه هم شده‌اند یافت تا زخم قرنیه زودتر بهبود یابد.

مطالعه صداقت و همکاران در ۱۳۸۰ نشان داد تیمولول دارای اثری معادل دو برابر دورزولامید بر روی کاهش فشار چشم در

چشم غیر گلوکومی بود (Sedaghat et al., 2001). در تحقیق اینو و همکاران در ۲۰۰۳ اپیتلیوم قرنیه در ۲۱ بیمار مبتلا به گلوکوم در اثر استفاده موضعی دورزولامید نشان داده شد که دورزولامید سبب افزایش قطر اپیتلیوم مرکز قرنیه می‌گردد (Inoue et al., 2003). در حالیکه اثری بر مورفولوژی اندوتلیوم قرنیه ندارد. نوکر و همکاران در ۲۰۰۴ بر میزان تغییرات اپیتلیوم قرنیه و مخاط ملتحمه متعاقب مصرف طولانی مدت داروهای کاهش دهنده فشار چشم مطالعه کردند. در تحقیق آنان میزان التهاب ملتحمه در گروه کنترل که اشک مصنوعی دریافت کرده بودند کمتر از گروه‌هایی بود که تیمولول و دورزولامید دریافت کرده بودند (Noecker et al., 2004). اهمیت قرنیه در ساختار چشم و سیستم بینایی معمولاً به خاطر ماهیت شفاف آن نادیده گرفته می‌شود. قرنیه فاقد ساختار نانویولوژیکی پیچیده شبکیه و ماهیت دینامیک لنز است، ولی به رغم این مساله بدون وجود شفافیت در این عضو چشم قادر نیست عملکرد صحیح خود را انجام دهد. پیچیدگی ساختار و عملکرد قرنیه موجب شفاف ماندن آن می‌شود. قرنیه یک بافت همبندی فاقد عروق است که به عنوان اولین مانع در برابر انتشار عفونت به داخل کره چشم و نیز ساختمان تشکیل دهنده دیواره چشم عمل می‌کند. همچنین قرنیه به همراه لایه اشکی پوشاننده آن، سطح انکساری قدامی چشم را فراهم می‌کند. شفافیت قرنیه ناشی از عوامل متعددی از جمله آناتومی ساختاری و فیزیولوژی اجزای سلولی تشکیل دهنده آن است. قرنیه از ۴ لایه شامل ۳ لایه سلولی (اپی تلیوم، استروما، اندوتلیوم) و یک لایه بینابینی (لایه دسمه) تشکیل شده است (Eghrari et al., 2015).

قرنیه در معرض آسیب و جراحات مختلف قرار دارد که این صدمات می‌توانند به دلایلی نظیر تروما، اجسام خارجی،

فاز التیام در این نوع زخم می‌باشد، مستلزم تسریع می‌باشد (Ljubimov & Saghizadeh, 2015).

نتیجه گیری

با توجه به اینکه دورزولامید و تیمولول جهت کاهش فشار داخل کره چشم تجویز می‌گردند، در این تحقیق اثر این دو دارو در روند ترمیم زخم قرنیه خرگوش‌ها بررسی و مقایسه گردید. زخم قرنیه را از لحاظ بالینی در روزهای ۷ و ۱۴ و ۲۱ بررسی کرده و از روند ترمیم در این روزها عکس برداری شد. در نهایت با وجود اینکه تفاوت آماری معنی‌داری مشاهده نشد اما روند بهتر بهبود زخم در گروه درمان شده با تیمولول بیانگر این موضوع است که افرادی که مبتلا به گلوکوم بوده و همزمان دچار زخم قرنیه عفونی هم شده‌اند، درمان با تیمولول گزینه بهتری نسبت به دورزولامید می‌باشد.

تشکر و قدردانی

مقاله حاضر برگرفته از پایان نامه دکترای حرفه ای خانم مرضیه واجب منفرد است که در دانشکده دامپزشکی دانشگاه آزاد اسلامی کازرون انجام شده است. لذا از کلیه افرادی که ما را در انجام این مطالعه یاری نمودند قدردانی و تشکر می‌نمایم.

تعارض منافع

تعارض منافی وجود ندارد.

عفونت، التهاب، پارگی، خراشیدگی، سوختگی شیمیایی، سوختگی با اشعه ماوراء بنفش (UV)، نقص در پلک‌ها و مژه‌ها، کمبود اشک و ... ایجاد کردند. زخم قلیایی یکی از شایع‌ترین انواع آسیب‌های قرنیه می‌باشد. این نوع زخم واکنش التهابی شدیدتری را نسبت به صدمات ناشی از تروما ایجاد می‌کند. این التهاب شدید می‌تواند با مهار رشد اپیتلیوم طبیعی منجر به تشکیل فیروز یا اسکار در قرنیه شود (Nishida *et al.*, 2021). اصل اساسی در ترمیم قرنیه رشد و تمایز سلول‌های لیمبوس و تبدیل شدن آنها به سلول قرنیه و ملتحمه می‌باشد. بهبود زخم قرنیه به واسطه پروتئین‌هایی که شرایط مهاجرت، تکثیر و تمایز سلول‌های لیمبوس را فراهم می‌کنند، انجام می‌گیرد. این پروتئین‌ها به صورت محلول در اشک بر سطح چشم پخش می‌شوند. از جمله این پروتئین‌ها می‌توان به فاکتور رشد اپیتلیالی و فاکتور رشد فیروبلستی اشاره کرد (Mobaraki *et al.*, 2019). امروزه درخصوص تسریع التیام زخم قرنیه از مواد و تکنیک‌های متفاوتی مانند سرم خون بند ناف جنین استفاده می‌شود. علاوه بر فاکتورهای رشد، فیرونکتین و کندروئیتین سولفات که در بافت پوششی موجود بوده و در استروما به طور محدود وجود دارند، نقشی کلیدی در پرولیفراسیون کراتوسیت‌ها و در نتیجه رشد و تکثیر آنها و تولید ماتریکس دارد از این رو مسطح شدن قرنیه که مهمترین

References

Edmondson AJ., George LW. and Farver TB. Survival analysis for evaluation of corneal ulcer healing times in calves with naturally acquired infectious bovine keratoconjunctivitis. *Am J Vet Res*, 1989; 50(6): 838-844.

Eghrari AO., Riazuddin SA. and Gottsch JD. Overview of the Cornea: Structure, Function, and Development. *Prog Mol Biol Transl Sci*, 2015; 134: 7-23. doi: 10.1016/bs.pmbts.2015.04.001.

- Gan L., Fagerholm P. and Kim HJ. Effect of leukocytes on corneal cellular proliferation and wound healing. *Invest Ophthalmol Vis Sci*, 1999; 40(3): 575-81.
- He J., Bazan NG. and Bazan HE. Alkali-induced corneal stromal melting prevention by a novel platelet-activating factor receptor antagonist. *Arch Ophthalmol*, 2006; 124(1): 70-8. doi: 10.1001/archoph.124.1.70.
- Inoue K., Okugawa K., Oshika T. and Amano S. Influence of dorzolamide on corneal endothelium. *Jpn J Ophthalmol*, 2003; 47(2): 129-33.
- Konstas AG., Schmetterer L., Katsanos A., Hutnik CML., Holló G., Quaranta L., et al. Dorzolamide/Timolol fixed combination: learning from the past and looking toward the future. *Adv Ther*, 2021; 38(1): 24-51. doi: 10.1007/s12325-020-01525-5.
- Li M., Chen Z., Liu L., Ma X. and Zou J. Topical vitamin c promotes the recovery of corneal alkali burns in mice. *J Ophthalmol*, 2021; 2021: 2406646. doi: 10.1155/2021/2406646.
- Ljubimov AV. and Saghizadeh M. Progress in corneal wound healing. *Prog Retin Eye Res*, 2015; 49: 17-45. doi: 10.1016/j.preteyeres.2015.07.002.
- Ludwig PE., Jessu R. and Czyz CN. Physiology, Eye. [Updated 2022 Jan 31]. In: StatPearls [Internet]. Treasure Island (FL): StatPearls Publishing; 2022 Jan-. Available from:
- <https://www.ncbi.nlm.nih.gov/books/NBK470322/>
- Mobaraki M., Abbasi R., Omidian Vandchali S., Ghaffari M., Moztarzadeh F. and Mozafari M. Corneal repair and regeneration: current concepts and future directions. *Front Bioeng Biotechnol*, 2019; 7: 135. doi: 10.3389/fbioe.2019.00135.
- Nishida T., Sugioka K., Fukuda K. and Murakami J. Pivotal Role of Corneal Fibroblasts in Progression to Corneal Ulcer in Bacterial Keratitis. *Int J Mol Sci*, 2021; 22(16): 8979. doi: 10.3390/ijms22168979.
- Noecker RJ., Herrygers LA. and Anwaruddin R. Corneal and conjunctival changes caused by commonly used glaucoma medications. *Cornea*, 2004; 23(5): 490-6. doi: 10.1097/01.icc.0000116526.57227.82.
- Rehman I., Hazhirkarzar B. and Patel BC. Anatomy, Head and Neck, Eye. [Updated 2021 Jul 31]. In: StatPearls [Internet]. Treasure Island (FL): StatPearls Publishing; 2022 Jan-. Available from: <https://www.ncbi.nlm.nih.gov/books/NBK482428/>
- Sedaghat MR., Mortazavifard M. and Enayat Elahi MA. Evaluation of effect of topical timolol and dorzolamide in intraocular pressure of untreated fellow eye in nonglaucomatous patients. *MUMS*, 2001; 44(73): 3-8.
- Soleimani M. and Naderan M. Management strategies of ocular chemical burns:

current perspectives. Clin Ophthalmol, 2020;14:2687-2699. doi: 10.2147/OPTH.S235873.

Wong KH, Kam KW, Chen LJ. and Young AL. Corneal blindness and current major treatment concern-graft scarcity. Int J Ophthalmol, 2017;10(7):1154-1162. doi: 10.18240/ijo.2017.07.21.



Comparing the Effect of Administrating Dorzolamide and Timolol on Healing the Alkaline Corneal Infectious Ulcer in Rabbits

Marzieh Vajeb Monfared¹, Sara Varzandian^{2*}, Hossein Fattahi³

¹Graduate in DVM, Faculty of Veterinary Sciences, Kazerun Branch, Islamic Azad University, Kazerun, Iran

²Ph.D in Veterinary Surgery, Assistant Professor and Faculty Member of the Faculty of Veterinary Medicine, Kazerun Branch, Islamic Azad University, Kazerun, Iran

³Ph.D in Veterinary Microbiology, Assistant Professor and Faculty Member, Department of Veterinary Medicine, Kazerun Branch, Islamic Azad University, Kazerun, Iran

Received: 31/May/2021

Revised: 16/Jul/2021

Accepted: 07/Aug/2021

Abstract

Background ad aim: Corneal ulcer and its healing is one of the most controversial topics in medicine and veterinary fields. Glaucoma is recognized as the second cause of blindness in the world. The aim of the present study was to investigate the microscopic effects of chemicals on the cornea and the practical purpose of this study was to compare the effect of two common antihypertensive drugs (Dorzolamide and Timolol) on the cornea affected by chemical burns performed in rabbits.

Materials and Methods: This study was experimental and thirty healthy white Newzeland male rabbits with an average weight of 2-3 kg and the age of 6 months were selected for the study. 10 rabbits were considered as the control group and 20 as the experimental group. In experimental group 1, which included 10 rabbits, one drop of Dorzolamide in the left eye was used twice a day, and in 10 rabbits of the experimental group 2, one drop of Timolol in the left eye was used twice a day. Five rabbits in each group on day 14 and 5 rabbits on day 21 were removed and their eyes were removed for histopathological examination.

Results: The results of the study showed that Timolol was a better alternative to Dorzolamide for rabbits with glaucoma and Infectious corneal ulcers.

Conclusion: This study will provide a suitable solution for treating referrals of rabbits and other pets with corneal ulcers to veterinary clinics.

Keywords: Corneal wound, Dorzolamide, Timolol, Rabbit

Marzieh Vajeb Monfared, Sara Varzandian, Hossein Fattahi. Comparing the effect of administrating Dorzolamide and Timolol on healing the alkaline corneal infectious ulcer in rabbits. *J Altrn Vet Med.* 2021; 4(9): 537-547.

* Corresponding Author

Ph.D in Veterinary Surgery, Assistant Professor and Faculty Member of the Faculty of Veterinary Medicine, Kazerun Branch, Islamic Azad University, Kazerun, Iran.

E-mail: saravarzandian@yahoo.com, Orcid: <https://orcid.org/0000-0002-9335-1402>