



مطالعه بیماری های پوستی در اسب های شهرستان جهرم

زهرا شادمند، امیر اشکان مهجور*

گروه پاتوبیولوژی، واحد کازرون، دانشگاه آزاد اسلامی، کازرون، ایران

تاریخ دریافت: ۱۴۰۱/۰۴/۲۴ اصلاح نهایی: ۱۴۰۱/۰۵/۲۶ تاریخ پذیرش: ۱۴۰۱/۰۵/۲۹

چکیده

زمینه و هدف: صنعت پرورش اسب از دیرباز اهمیت فراوانی در جهان و ایران داشته است. پوست به عنوان اولین سد دفاعی بدن اهمیت فراوانی در حفظ سلامت این حیوان دارد. با این وجود مطالعات کمی در مورد ضایعات پوستی اسب و عوامل ایجاد کننده آن در ایران انجام شده است. این مطالعه به منظور شناسایی ضایعات پوست اسب ها در شهرستان جهرم انجام شد.

مواد و روش ها: با مراجعه به مراکز پرورش اسب در شهرستان جهرم در فاصله زمانی بهار ۱۳۹۹ تا بهار ۱۴۰۱، تعداد صد و پنجاه و هشت راس اسب مورد مطالعه ضایعات پوستی قرار گرفت. محل و شکل ظاهری این ضایعات ثبت شد. سپس از ضایعات نمونه گرفته شد و به آزمایشگاه هیستوپاتولوژی ارسال شد. از نمونه ها اسلاید هیستوپاتولوژی تهیه گردید و مورد مطالعه میکروسکوپی قرار گرفت و ضایعات ثبت شد.

یافته ها: از ۱۵۸ راس اسب مورد مطالعه، ۱۳ راس (۸ درصد) اسب ضایعات پوستی مختلف را نشان دادند. در این میان ۸ اسب مبتلا به موریکتگی در نواحی مختلف، ۳ اسب مبتلا به به درماتوفیتوز و دو اسب مبتلا به سارکوئید تشخیص داده شدند.

نتیجه گیری: میزان بالای ضایعات پوستی در اسب های شهرستان جهرم، لزوم رعایت اصول پیشگیری عوامل ایجاد کننده ضایعات پوستی را در اسب های این شهرستان نشان می دهد.

واژه های کلیدی: اسب، ضایعات پوستی، جهرم

زهرا شادمند، امیر اشکان مهجور. مطالعه بیماری های پوستی در اسب های شهرستان جهرم. مجله طب دامپزشکی جایگزین. ۱۴۰۱؛ ۵(۱۳): ۷۳۷-۷۴۷.

مقدمه

اسب حدود ۳۰۰۰ سال پیش وارد فلات ایران شده و رام شده است (Sazmand *et al.*, 2002). پوست بزرگترین اندام بدن اسب بوده و علاوه بر ایجاد یک لایه محافظتی در برابر عوامل بیماری زای بیرونی، در تنظیم دما و حس لامسه نیز نقش دارد (Aiello & Moses, 2016). اطلاعات کمی در مورد بیماری های پوستی در اسب در منابع موجود است (Knottenbelt & Derek, 2016). عوامل متعدد بیماریزا از دسته باکتریها، ویروسها قارچ ها و انگلها و همچنین بیماری های خود ایمنی و حساسیت های محیطی می تواند بر روی پوست تک سمی ها ضایعات متعدد با اشکال گوناگون ایجاد کند (Yu & Rosychuk, 2013). تشخیص دقیق بیماریهای پوستی در اسب نیاز به اخذ تاریخچه دقیق، معاینه دقیق و آزمایشهای مناسب است. اکثر بیماریهای پوستی در اسب از نظر ظاهری شبیه هم هستند و تشخیص دقیق آنها نیاز به بررسی های آزمایشگاهی متنوع و دقیق دارد (Aiello & Moses, 2016).

شهرستان جهرم شهرستانی مرتفع در جنوب شرق استان فارس است. حدود یک پنجم از وسعت شهرستان جهرم دشت و چهار پنجم بقیه کوهستانی می باشد. میانگین درجه حرارت متوسط سالیانه ی این شهرستان ۲۱/۷ درجه سانتی گراد است و میانگین بارش در آن به ۲۰۴ میلی متر می رسد (Samani & Jamshidi, 2017). با توجه به اینکه پوست در حیوانات وبه خصوص اسب نقش مهمی در حفاظت در برابر عوامل آسیب رسان و بیماریزای محیطی دارد و با توجه به گسترش روزافزون صنعت پرورش و نگهداری اسب در استان فارس و به خصوص شهرستان جهرم در این تحقیق تلاش می شود تا ضایعات پاتولوژیک پوست در اسب در این شهرستان شناسایی

گردد تا بتوان نقشه راه جامعی برای تدوین روش های پیشگیری و درمان این ضایعات در منطقه ایجاد کرد.

مواد و روش ها

در این مطالعه برای بررسی میزان ضایعات پوست در اسب در شهرستان جهرم، با مراجعه به مراکز پرورش اسب در فاصله زمانی بهار ۱۳۹۹ تا بهار ۱۴۰۱ تعداد صد و پنجاه و هشت راس اسب مورد مطالعه قرار گرفت. پس از اخذ تاریخچه و انجام کامل معاینه بالینی اسب ها مهار شدند و مناطق مختلف پوست به صورت کامل مورد بررسی و ملامسه قرار گرفت. در صورت مشاهده ضایعه خصوصیات کامل اسب از نظر جنس، سن و مناطق دارای ضایعه به همراه اندازه، قوام و رنگ و وجود علائم بالینی احتمالی در فرم طراحی شده ثبت گردید. پس از آن از ضایعه عکسبرداری شده و نمونه برداری به منظور انجام مطالعات آسیب شناسی انجام شد.

نمونه های بافتی برداشته شده در فرمالین بافر خنثی ۱۰٪ قرار داده شد. مشخصات مربوط به بافت، تاریخ نمونه برداری، محل نمونه برداری و مشخصات صاحب اسب بر روی ظرف نمونه برداری ثبت شده و به آزمایشگاه جهت بررسی ارسال گردید. پس از ثبوت بافت طی ۲۴ تا ۴۸ ساعت از نمونه ها اسلایدهای با ضخامت پنج میکرون تهیه شده و با میکروسکوپ نوری مورد مطالعه قرار گرفت.

مطالعه قارچ شناسی و انگل شناسی: نمونه های بدست آمده از تراشیدن پوست در ظروف پلاستیکی درب دار ریخته شد و به آزمایشگاه ارسال گردید. جهت بررسی قارچ ها و جرب ها از پیرامون ضایعات شکل گرفته تراشه های عمیق تهیه و نمونه برداری شد. همچنین در موارد مشکوک به عفونت های قارچی پوست از ناحیه مبتلا چند تار مو جدا شده و در داخل ظرف تمیز به آزمایشگاه ارسال شد. به منظور تشخیص بیماری های

قارچی از تهیه لام مرطوب و رنگ آمیزی لاکتوفنول کاتون بلو استفاده شد.

نتایج

با مطالعه ۱۵۸ راس اسب در شهرستان جهرم ۱۳ راس (۸ درصد) اسب ضایعات پوستی مختلف را نشان دادند. در این میان ۸ اسب مبتلا به ریزش مو در نواحی مختلف، ۳ اسب مبتلا

به درماتوفیتوز و دو اسب مبتلا به سارکوئید تشخیص داده شدند. با وجود اینکه اکثر نمونه های ضایعات پوستی در تابستان تشخیص داده شد (۸ مورد) اما با توجه به تفاوت ها در میزان نمونه گیری در فصول مختلف فاکتور فصل در مطالعه حاضر مورد بررسی آماری قرار نگرفت. میزان شیوع بیماریهای پوستی و ارتباط آنها با سن (جدول ۱)، جنس (جدول ۲) و همچنین محل مشاهده ضایعه (جدول ۳) نشان داده شده است.

نوع بیماری / سن حیوان	پیتی ریازیس	درماتوفیتوز	سارکوئید
کمتر از ۵ سال	۶	۲	۲
۵-۱۰ سال	۱	۱	
۱۰-۱۵ سال	۱		
جمع	۸	۳	۲

جدول ۱. میزان شیوع بیماریهای پوستی و ارتباط آنها با سن در اسب های مورد بررسی.

مجموع	سارکوئید	درماتوفیتوز	پیتی ریازیس
۴	۲		۲
۹		۳	۶

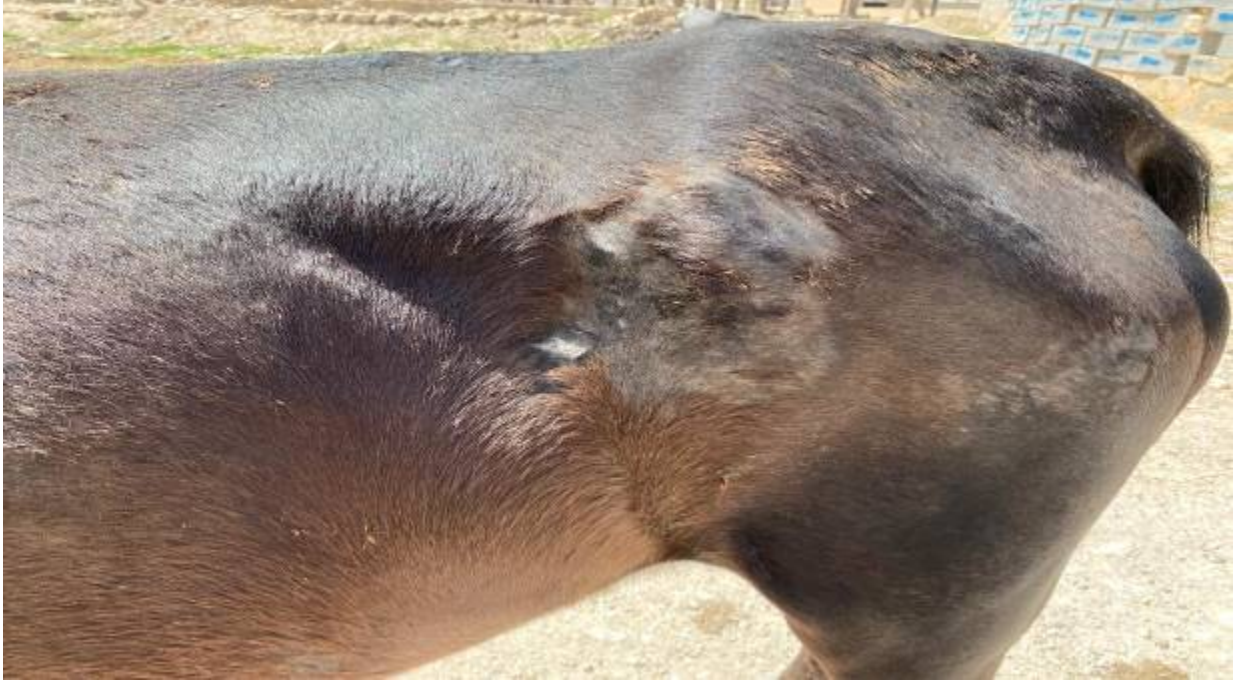جدول ۲. میزان شیوع بیماریهای مختلف در مطالعه حاضر به تفکیک جنس.

سر	اندام حرکتی	گردن	تنه
۲	۳	۵	۸
		۱	۳
		۲	۱

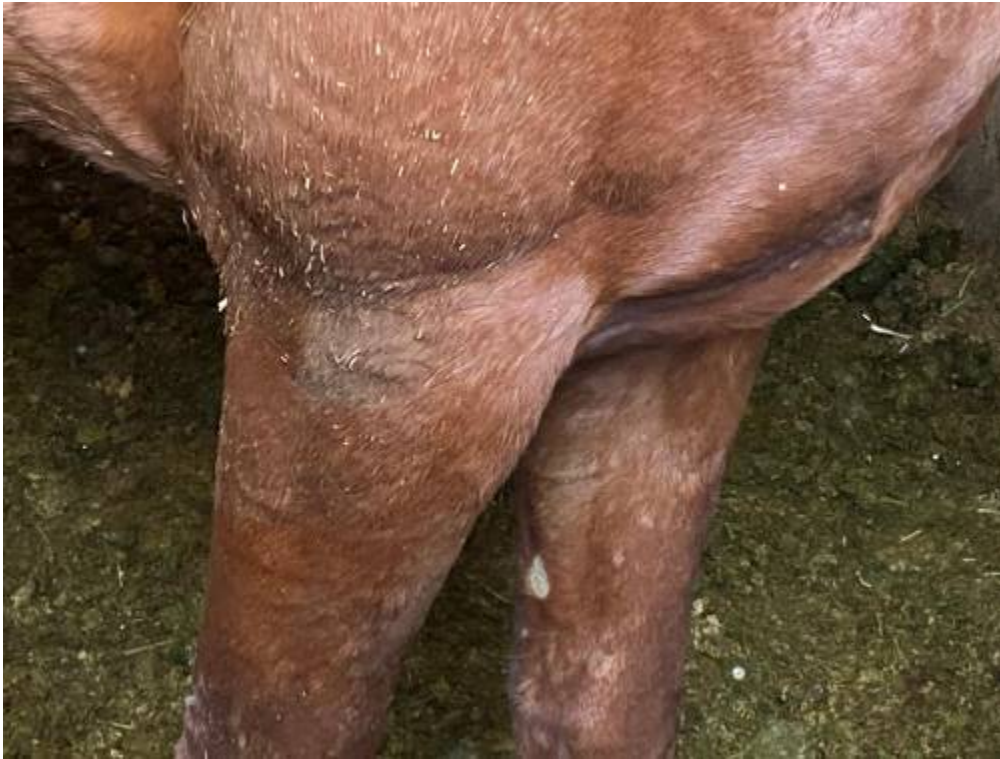جدول ۳. محل مشاهده ضایعات در مطالعه حاضر.

(۱). در یک مورد وجود آبسه نیز مشاهده گردید. در حیوانات مبتلا سطح پوست خاکستری رنگ بوده و شوره های ریزی بر روی سطح پوست مشخص بود (شکل ۲). در دید میکروسکوپی سکوپیگ سلولیت، هایپرکراتوز و نفوذ سلولهای آماسی مشاهده شد (شکل ۳).

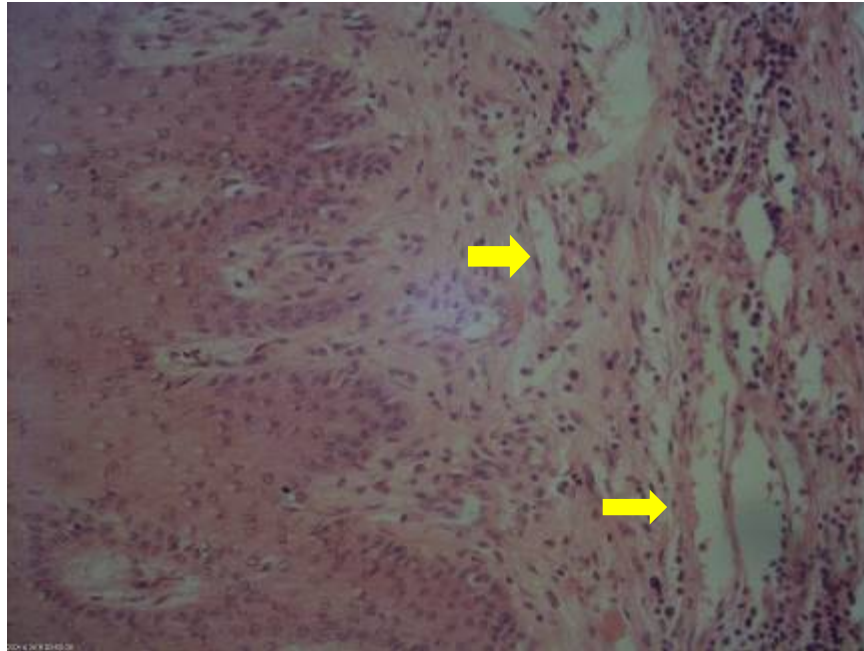
در موارد مبتلا به درماتوفیتوز لکه های گرد برآمده خشک با اندازه و تراکم متفاوت در اطراف ناحیه تنه، سرو گردن به خصوص در محل قرار گرفتن زین و اطراف آن مشاهده شد. در سطح پوست زخم های کروی برآمده با اندازه های متفاوت به همراه ریزش مو و موهای در حال فساد مشاهده شد (شکل



شکل ۱. درماتوفیتوز: ایجاد کراست، ریزش مو به همراه زخک ناشی از مالیدن بدن به اجسام سخت.



شکل ۲. پتی ریازیس بر روی پاها. وجود ریزش مو به همراه پوسته پوسته شدن پوست.



شکل ۳. پیتی ریازیس: اتساع عروق (پیکانها) به همراه ادم و نفوذ سلولهای آماسی تک هسته ای در درم (H&E X40).

بدون مو با حاشیه نامشخص مشاهده شد. در مورد دوم علاوه بر وجود ضایعه تخت، ضایعات به صورت توده های برجسته با لیه های نامشخص شناسایی شد (شکل ۴). در دید میکروسکوپی پاراکراتوز به همراه آکانتوز و اروژن در سطح اپی درم مشاهده شد.

با توجه به سابقه گله و جدا شدن انگل، دو مورد از این اسب ها مشکوک به اکسیوریس اکوئی تشخیص داده شدند که حیوانات آلوده در ناحیه زیر دم و مقعد دچار مورخستگی شده بودند. در این مطالعه دو مورد سارکوئید مشاهده شد که در یک مورد سارکوئید فلت و یک مورد سارکوئید ندولار تشخیص داده شد. در مورد اول ضایعه به صورت تخت و



شکل ۴. سارکوئید بر روی گردن. توده های برجسته سفت بر روی سطح پوست. عدم ریزش مو هم مشاهده می شود.

بحث

در ایران و به خصوص استان فارس مطالعات کمی در مورد ضایعات پوستی در اسب انجام شده است. Dehghani شانزده مورد مشکوک به دورین همراه با ضخیم شدن پوست گردن و سر همراه با پلاک های پوستی را در استان فارس گزارش کرده است. در مطالعات آزمایشگاهی تریپانوزوم از هیچ کدام از این اسب ها جدا نشد (Dehghani, 2002). در مطالعه حاضر از ۱۵۸ راس اسب مورد مطالعه در شهرستان جهرم ۱۳ راس (۸ درصد) ضایعات پوستی مختلف را نشان دادند. در این میان ۸ اسب مبتلا به ریزش مو در نواحی مختلف، ۳ اسب مبتلا به درماتوفیتوز و دو اسب مبتلا به سارکوئید تشخیص داده شدند.

Putnam و همکاران میزان ضایعات پوستی در اسب های مشغول به کار در ارتش را ۱۴ درصد گزارش کرده اند که بیشترین میزان شیوع مربوط به سلولیت وزخم های پوستی گزارش شد. تفاوت در مطالعه این محققین و مطالعه حاضر می تواند به نوع کاربری اسب در این دو مطالعه و این نکته که میزان ضایعات پوستی در اسب های باربر بیشتر است مرتبط باشد (Putnam et al., 2014). بیشترین میزان مشکلات پوستی در مطالعه ما مربوط به پتیریازیس بود. Abdizadeh Kari Kozorg و همکاران با مطالعه اسب های تهران، البرز و گلستان، با بررسی سابقه و یافته های بالینی اسب های مبتلا به پتیریازیس هفتاد و شش اسب را مبتلا به پتیریازیس تشخیص دادند که آلودگی به جرب (۵۶/۷ درصد)، ازدیاد حساسیت ناشی از نیش حشره (۲۴/۳۲ درصد) و آلودگی قارچی (۱۸/۹ درصد) به عنوان مهم ترین علل پتیریازیس تعیین گردید. این محققین ارتباطی بین نژاد، جنس، سن، روش های کنترل حشرات و تراکم با این عارضه مشاهده

نکردند، اما بین رخداد پتیریازیس با فصل، شرایط بهداشتی، نوع جراحی همراه و بستر حیوان از نظر آماری ارتباط معنی داری به دست آمد (Abdizadeh Kari Kozorg et al., 2021). فراوانی پتیریازیس در جمعیت اسب هادر تحقیق حاضر به نسبت زیاد بود که می تواند به این دلیل باشد که اکثر اسب های مورد مطالعه ما در اصطبل نگهداری می شدند و تراکم بالای اسب ها در اصطبل می تواند بر روی میزان انتقال عامل موثر باشد.

میزان ابتلا به پتیریازیس در مطالعه Abdizadeh Kari Kozorg و همکاران کمتر بود که می تواند به این دلیل باشد که این محققین میزان بالای ریزش مو را در اسب های باربر گزارش کرده اند و اینگونه اسب ها به ابتلا به جرب مستعد تر هستند (Ola-Fadunsin et al., 2018; Abdizadeh kari bozorg et al., 2021) در حالی که کاربری اسب های مطالعه ما بیشتر سواری و نسل کشی بود. تحقیقات صورت گرفته نشان می دهد سومین عامل درماتوزیس در اسب ها، ازدیاد حساسیت ناشی از نیش حشره می باشد (Klier et al., 2018). ازدیاد حساسیت ناشی از نیش حشرات در مناطقی که تابستان گرم و مرطوب دارند بسیار شایع است که به دلیل افزایش جمعیت پشه در فصول گرم سال قابل توجه است (Jonsdottir et al., 2018). با توجه به وجود میزان بالای حشرات در اسب داری های شهرستان جهرم، حساسیت ناشی از نیش این حشرات می تواند عامل ریزش مو ناشی از افزایش حساسیت باشد.

سن اسب های مبتلا به ریزش مو ناشی از افزایش حساسیت در مطالعه ما بالا نبود. این نتیجه در مطالعه تعدادی از محققین مانند Abdizadeh Kari Kozorg و همکاران

خشک بودن محل ضایعه و ریزش مو اطراف ضایعه مشخص بود که می تواند دال بر مزمن شدن ضایعه باشد (Choi *et al.*, 1996). با وجود اینکه منطقه جهرم گرم و خشک است اما میزان ابتلا به درماتوفیتوز در مطالعه حاضر تقریباً برابر با مطالعه Yahyaei و Ebrahimi در گیلان بود (Yahyaei & Ebrahimi, 2001). می توان دو دلیل را به عنوان عامل این آلودگی بالا ذکر کرد: اول به دلیل این که اسب ها در مطالعه حاضر در اصطبل نگهداری می شدند. با توجه به اینکه اسب های مبتلا خود را به دیوارهای چوبی می مالند امکان انتقال بیشتر از اسب هایی است که در مراتع نگهداری می شوند. Constable و همکاران بیان می کنند که در حیواناتی که به صورت جمعی و با تراکم بالا فضاهای بسته نگهداری می شوند، احتمال شیوع درماتوفیتوز بیشتر است (Constable *et al.*, 2017).

از طرف دیگر احداث سد سلمان باعث بالا رفتن میزان رطوبت شهرستان جهرم شده است که می تواند در گسترش بیماری مهم باشد. سن ابتلا به درماتوفیتوز در مطالعه حاضر زیر ۶ سال بود. Araghi-Sooreh و همکاران گزارش کردند که اسب های جوان به درماتوفیتوز حساستر هستند و دلیل آنرا به نوع عملکرد سیستم ایمنی این حیوانات مربوط دانسته اند (Araghi-Sooreh *et al.*, 2012). دلیل مشاهده بیشتر ضایعات در تنه اسب ها می نواند به دلیل تماس با زین آلوده و درهای آلوده چوبی محل نگهداری این اسب ها دانست. تمام موارد ابتلا به درماتوفیتوز در مطالعه حاضر در جنس ماده مشاهده شد. با توجه به تعداد کم مشاهده این بیماری در مطالعه حاضر نمی توان در مورد تاثیر جنس بر میزان شیوع بیماری نتیجه ای گرفت.

و Reed و همکاران مشابه است (Abdizadeh Kari *et al.*, 2021; Reed *et al.*, 2017). این در حالی است که تعدادی از محققین بیان می کنند که احتمال بروز ازدیاد حساسیت ناشی از نیش حشرات با افزایش سن اسب افزایش می یابد (Davenport & Smith, 2020). مطالعات مختلفی نشان داده است که جنسیت اسب ها در ایجاد افزایش حساسیت ارتباط معناداری ندارد. Constbal و همکاران ریزش مو متعاقب خارش ناشی از ازدیاد حساسیت ثانویه را هم از عوامل مهم ضایعات پوستی گزارش کردند که با توجه به اینکه از اسب های مورد مطالعه جرب هم جدا شده است احتمال وقوع این مورد بالا می باشد (Constable *et al.*, 2017). در اسب های مبتلا به پیتی ریازیس در مطالعه حاضر ضایعات ماکروسکوپی و میکروسکوپی شبیه به مطالعه سابیر محققین بود (Abdizadeh Kari Bozorg *et al.*, 2021; Balougan *et al.*, 2017). در موارد مشکوک به اکسیوریس اکویی متعاقب دفع مدفوع حاوی تخم انگل با میزان بالای پروتئین باعث خارش شدید در ناحیه مقعد و زیر دم شده که حیوان خود را به اجسام مختلف می مالد و باعث زخم و ریزش مو می گردد (Nielsen & Reinemeyer, 2018). آلودگی گسترده به اکسی اوریس اکویی بین اسب ها در ایران نشان داده شده است (Hosseini *et al.*, 1998). همچنین در مطالعه ای در جهرم ابتلا گسترده به اکسیوریس اکویی در اسب ها مشخص شده است (Nabavi, 2015). درماتوفیتوز دارای اهمیت بالایی در دامپزشکی است و دو قارچ تریکوفیتون و میکروسپورور عامل اصلی ابتلا به این بیماری هستند. در اسب ها، تریکوفیتون اکوئی عامل اصلی ابتلا به این بیماری می باشد. در دو مورد مبتلا به درماتوفیتوز

حیوان را مبتلا به تومور پوستی تشخیص دادند. از این تعداد ده مورد فیروما، نه مورد سارکوئید و سه مورد تومور سلولهای سنگفرشی تشخیص داده شد (Tolouei Kaleibar *et al.*, 2017). تفاوت تعداد میتلیان در مطالعه این محقق با مطالعه حاضر می تواند به دلیل تفاوت نژاد و کاربری حیوانات مورد مطالعه آن محققین و تفاوت های اقلیمی باشد.

نتیجه گیری

در مجموع با توجه به اهمیت صنعت پرورش اسب در شهرستان جهرم به نظر می رسد میزان ضایعات پوستی در اسب های این شهرستان به نسبت بالا باشد. پیشنهاد می شود برای جلوگیری از بیماری های پوستی رعایت مسادل بهداشتی اصطبل و بستر و کنترل حشرات با دقت بیشتری انجام شود.

تعارض منافع

تعارض منافی بین نویسندگان وجود ندارد.

References

Abdizadeh Kari Kozorg S., Raoofi A., Akbarein H., Tazikeh A. and Tavanaianesh H. Study of causes of Pityriasis in horses in provinces of Tehran, Alborz and Golestan . *Vet Clin Pathol*, 2021; 15(59): 213-224.

Aiello SE. and Moses MA. *Merck veterinary manual*. 11 th edition., Kenilworth, NJ: Merck & Co. 2016; PP: 665-698.

Araghi-Sooreh A., Chahardoli A. and Hassanpour A. Fungi isolated from the skin lesions of Ghezel and Makui sheep with suspected ringworm in Urmia, Iran. *Journal of Veterinary Clinical Pathology*, 2012; 6(1): 1477-1481. [In Persian]

Hamad و همکاران میزان شیوع این بیماری را در جنس ماده بالاتر گزارش کرده اند (Hamad *et al.*, 2019). در حالی که Haggag و همکاران نریان را مستعد تر به ایجاد بیماری دانسته اند (Haggag *et al.*, 2017). تابلو ماکروسکوپی و میکروسکوپی درماتوفیتوز در مطالعه حاضر با آنچه Yahyaei و Ebrahimi و Balogun و همکاران گزارش کردند شبیه است (Yahyaei, & Ebrahimi, 2020; Balogun *et al.*, 2017).

مطالعات مختلف در ایران پارافیلاریا را مهمترین انگل پوست اسب معرفی کردند که این بیماری در مطالعه حاضر تشخیص داده نشد. دلیل این مسئله می تواند این باشد که پارافیلاریا در مناطق مرطوب با متوسط درجه حرارت پائین مشاهده می شود در حالی که شهرستان جهرم منطقه گرم و خشک می باشد (Sazmand *et al.*, 2020). سارکوئید در دو مورد از اسب های ما مورد مطالعه ما شناسایی شد. Tolouei Kaleibar و همکاران با مطالعه ۳۱۹۰ حیوان تک سمی ۲۶

Balogun RB., Jegede HO., Jibril A., Kwanashie CN. and Kazeem HM. Prevalence and distribution of dermatophytes among domestic horses in Kwara state, Nigeria. *Sokoto J Vet Sci*, 2017; 15(152): 1-6.

Choi WP., Lee HJ. and Ha TY. Dendrodermatophytes and skin mycoflora in horses. *Korean J Vet Res*, 1996; 36: 389-394.

Constable PD., Hinchcliff KW., Done SH. and Grünberg W. *Veterinary Medicine, A Textbook of the Diseases of Cattle, Horse, Sheep, Pigs, and Goats*. 11th ed.,

- St. Louis: Elsevier Ltd, 2017; PP: 1120-1234.
- Davenport J. and Smith D. Equine Hypersensitivity: the Dark Horse of Allergy. *Clin Rev Allergy Immunol*, 2020; 59(3): 352-358.
- Dehghani S. Swollen testicles in horses (Dourine). In: 3rd convention of Iranian veterinary clinicians, Mashhad, Iran, 2002.
- Derek C. and Knottenbelt B. The approach to the equine dermatology case in practice. *Vet Clin N Am Equine Pract*, 2012; 28(1): 131-53.
- Haggag YN., Samaha HA., Nossair MA. and Mohammad AERMH. Prevalence of Dermatophytosis in some animals and Human in Behera Province, Egypt. *Alex J Vet Sci*, 2017; 53(2): 64-71.
- Hamad MH., Mohamed EM., EL-Blkemy AF., Abouzeid NZ. and Tartor YH. Clinical and Laboratory Studies On Equine Dermatophytosis. *BVMJ*, 2019; 6(1): 23-31.
- Hosseini H., Bekaei S. and Roudgari R. Investigation of helminth contamination of riding horses around Tehran. *Iranian Veterinary Quarterly*, 1998, 4(19): 32-359.
- Jonsdottir S., Cvitas I., Svansson V., Gabriel AF., Torsteinsdottir S. and Marti E. New Strategies for Prevention and Treatment of Insect Bite Hypersensitivity in Horses. *Curr Dermatol Rep*, 2019; 8(7): 303-312.
- Klier J., Geis S., Steuer J., Geh K., Reese S., Fuchs S., et al. A comparison of nanoparticulate CpG immunotherapy with and without allergens in spontaneously equine asthma-affected horses, an animal model. *Immun Inflamm Dis*, 2018; 6(1): 81-96.
- Nabavi R. A study on the prevalence of helminth parasites in the digestive system of horses in Jahrom city, Fars province. Thesis in the Ministry of Science, Research, and Technology-Zabul University-Faculty of Veterinary Medicine, 2015.
- Nielsen MK. and Reinemeyer CR. Handbook of equine parasite control. 2nd ed. Hoboken: Wiley Online Library; 2018.
- Ola-Fadunsin SD., Ganiyu IA., Hussain K. and Rabiun M. Occurrence of Parasitic Diseases of Horses in Osun State, Nigeria: A Retrospective Evaluation. *Alex. J. Vet. Sci*, 2018; 56(1): 175-181.
- Putnam LJRC., Holmes M., Green MJ. and Freeman SL. Incidence, causes and outcomes of lameness cases in a working military horse population: a field study. *Equine Vete J*, 2014; 46(2): 194-7.
- Reed S., Bayly W. and Sellon D. *Equine Internal Medicine*. 4th ed., St. Louis: Elsevier Ltd, 2017; PP: 682-730.
- Samani N. and Jamshidi Z. Climate Change Trend in Fars Province, Iran and Its Effect on Groundwater Crisis.

Conference: International Conference of Recent Trends in Environmental Science and Engineering, 2017; PP: 1-4.

Sazmand A., Bahari A., Papi S. and Otranto D. Parasitic diseases of equids in Iran (1931-2020): a literature review. *Parasit Vectors*, 2020; 19: 13(1): 586-605.

Tolouei Kaleibar M., Eshghi D. and Ashrafi Helan J. A survey on the status of equine skin tumors and associated epidemiological factors in Iran. *Comp Clin Path*, 2015; 24(6):1407-1415.

Yahyaei M. and Ebrahimi MM. Survey on horse dermatophytosis in Golestan, Iran. *Arch Razi Inst*, 2001; 51: 137-141

Yu AA. and Rosychuk RA. Equine dermatology. *Vet Clin N Am Equine Pract*, 2013; 29(3): 377-385.



Studying the Prevalence of Skin Diseases in Horses of Jahroom City

Zahra Shadmand, Amir Asahkan Mahjoor*

Department of Pathobiology, Kazerun branch, Islamic Azad University, Kazerun, Iran

Received: 15/Jul/2022

Revised: 17/Aug/2022

Accepted: 20/Aug/2022

Abstract

Background and aim: The horse breeding industry has been very important in the world and Iran for a long time. The skin, as the first defense barrier of the body, is very important in maintaining the health of this animal. However, few studies have been conducted on horse skin lesions and their causative factors in Iran. This study was conducted in order to identify skin lesions of horses in Jahrom city.

Materials and Methods: By referring to horse breeding centers in Jahrom city, between spring 2019 and spring 2021, one hundred and fifty-eight horses were studied for skin lesions. The location and appearance of these lesions were recorded. Then, samples were taken from the lesions and sent to the histopathology laboratory. Histopathology slides were prepared from the samples and subjected to microscopic study, and the lesions were recorded.

Results: Out of 158 horses studied, 13 horses (8%) showed different skin lesions. Among them, 8 horses were diagnosed with warts in different areas, 3 horses with dermatophytosis and two horses with sarcoid.

Conclusion: The high rate of skin lesions in the horses of Jahrom city showed the necessity of observing the principles of prevention of factors causing skin lesions in the horses of this city.

Keywords: Horse, Skin disease, Jahroom

Cite this article as: Zahra Shadmand, Amir Asahkan Mahjoor. Studying the prevalence of skin diseases in horses of Jahroom City. J Altrn Vet Med. 2022; 5(13): 737-747.

* **Corresponding Author**

Department of Pathobiology, Kazerun branch, Islamic Azad University, Kazerun, Iran.

E-mail: amir.mahjoor@gmail.com, Orcid: <https://orcid.org/0000-0002-8351-4933>