



## بررسی مقایسه ای پارامترهای اکوکاردیوگرافی طبیعی اسب ترکمن از منظر جنس و سن با استفاده از مدالیت‌های روشنایی و حرکتی

محمد نصراله زاده ماسوله<sup>۱\*</sup>، بشرا الیاسی<sup>۲</sup>

<sup>۱</sup>استاد گروه علوم درمانگاهی دامپزشکی، واحد علوم و تحقیقات، دانشگاه آزاداسلامی، تهران، ایران

<sup>۲</sup>بورد تخصصی رادیولوژی دامپزشکی، واحد علوم و تحقیقات، دانشگاه آزاداسلامی، تهران، ایران

تاریخ دریافت: ۱۴۰۱/۰۴/۳۰ اصلاح نهایی: ۱۴۰۰/۰۵/۲۵ تاریخ پذیرش: ۱۴۰۱/۰۵/۳۰

### چکیده

**زمینه و هدف:** اسب‌های نژاد بومی در هر کشوری به منزله سرمایه ملی نگریسته می‌شوند و لاجرم حفظ و تکثیر آنها از ارزش و اهمیت زیادی برخوردار است. یکی از ارزش‌ترین نژادهای اسب بومی در ایران، اسب ترکمن است. هدف از انجام این تحقیق بدست آوردن اندازه‌سی طبیعی اکوکاردیوگرافی اسب ترکمن سالم و مقایسه اندازه‌ی پارامترها بین دو جنس ماده با نر و سن نابالغ با بالغ بود.

**مواد و روش‌ها:** پنجاه راس اسب نژاد ترکمن سالم، که در باشگاه‌های اسب سواری تهران و حاشیه تهران نگهداری می‌شدند، به صورت تصادفی انتخاب شدند. آنگاه پس از آماده سازی، با استفاده از دستگاه اکوکاردیوگرافی مایندری M7 و با پرآب فازی از رهیافت استاندارد پاراسترال راست در نماهای محور کوتاه در مرحله عضله پاپیلاری و ریشه ی آئورت و محور طویل در مرحله ۴ ناحیه گرفته شد.

**یافته‌ها:** میانگین و انحراف معیار هر یک از پارامترهای محاسبه شد. یافته ها نشان داد که فاکتورهای حجم داخلی بطن چپ در انتهای دیاستول، حجم داخلی بطن چپ در انتهای سیستول، کسر جهشی و درصد کوتاه شدن عضلات بطن چپ به صورت معنی -داری در اسب های ماده بیش از اسب های نر است. همچنین فاکتورهای قطر دهلیز چپ، قطر ریشه آئورت، قطر دهلیز راست، ضخامت دیواره ی بین بطنی در دیاستول و سیستول، قطر آزاد بطن چپ در انتهای دیاستول و سیستول، فاکتورهای حجم داخلی بطن چپ در انتهای دیاستول و برون ده قلب در اسب های بالغ بیش از اسب های نابالغ است.

**نتیجه گیری:** اندازه های مشخص شده در این پژوهش می‌تواند به عنوان ملاکی برای اکوکاردیوگرافی اسب‌های ترکمن در نظر گرفته شود. بنابراین ضروری است مولفه های هر اسب با جنس خود و وضعیت بلوغ بررسی شود.

**واژه‌های کلیدی:** اکوکاردیوگرافی، حجم ضربه‌ای، کسر جهشی، سیستول، اسب ترکمن

محمد نصراله زاده ماسوله، بشرا الیاسی. بررسی مقایسه ای پارامترهای اکوکاردیوگرافی طبیعی اسب ترکمن از منظر جنس و سن با استفاده از مدالیت‌های روشنایی و حرکتی. مجله طب دامپزشکی جایگزین. ۱۴۰۱؛ ۵(۱۳): ۷۲۶-۷۳۶.

## مقدمه

اکوکاردیوگرافی ابزار است سودمند، ایمن و غیرتهاجمی که از آن به منظور بررسی ساختار و عملکرد قلب استفاده می شود (Gazi et al., 2015). از این ابزار سودمند می توان برای تشخیص بیماری های مختلف قلبی نظیر بیماری مادرزادی، عوارض دریچه ها، بیماری های میوکارد قلب و آریتمی های قلبی استفاده نمود (Reef et al., 2004). اندازه های متعدد و متنوعی، نظیر مطالعات Fintl و همکاران (Fintl et al., 2020)، Buhl و همکاران (Buhl et al., 2004)، Kriz و Rose (Kriz & Rose, 1995)، Slater و Herrtage (Slater & Herrtage, 1995) و Patteson و همکاران (Patteson et al., 1995)، پیرامون قلب اسب های سالم به دست داده شده است. اما به سبب تنوع و گوناگونی اندازه اسب ها و نحوه عملکرد آن ها، ضروری است ویژگی های طبیعی هر نژاد به صورت جداگانه بررسی شود.

اما متأسفانه بررسی ویژگی های طبیعی اسب نژاد ترکمن، علیرغم سودمند و کارآیی فراوان آن، پژوهش ها و بررسی های کم شماری را معطوف خود ساخته است. از همین روی، پژوهش های مرتبط با این حیطة هنوز نه تنها از غنا کیفی و شمول کمی بالایی برخوردار نیستند بلکه منابع موجود در این حوزه نیز محدود و معدودند. از این رو لازم و ضروری است که وضعیت طبیعی قلب این نوع اسب مورد بررسی و مذاقه قرار گیرد. برای این منظور در این تحقیق با استفاده از اکوکاردیوگرافی با مدالیت روشنایی (B-mode) و مدالیت حرکتی (M-mode; Motion mode) وضعیت طبیعی قلب اسب ترکمن مورد بررسی قرار گرفت.

## مواد و روش ها

## حیوانات

در این پژوهش ۵۰ راس اسب نژاد ترکمن، که در اسب داری های تهران و حومه نگهداری می شدند، مورد بررسی قرار گرفتند. تمامی اسب های مورد بررسی از نظر بالینی و سمع قلب در وضعیت طبیعی داشتند. از میان ۵۰ راس، ۲۱ راس ماده و ۲۹ راس نر بودند. همچنین ۳۲ راس اسب نابالغ و ۱۸ راس اسب بالغ بودند.

## اکوکاردیوگرافی

پیش از انجام اکوکاردیوگرافی سمت راست فضای بین دنده ای ۳ تا ۶ و در قسمت کنار جناغ و در پشت مفصل آرنج اسب ها با دستگاه اصلاح مو کاملاً از مو زدوده شد. آنگاه با استفاده از دستگاه اکوکاردیوگرافی ماینردی M7 و با پرآب فازی فرکانس ۳/۶ MHz و قدرت دستگاه ۷۰ تا ۸۰ و عمق تا ۲۲ cm، از رهیافت استاندارد پاراسترال راست (Right Parasternal) در نمای محور کوتاه (Short Axis) در مرحله عضله پاپیلاری (Papillary Muscle Level) و مرحله ریشه ی آئورت (Aortic Root Level) و محور طولی (Long Axis) در مرحله ۴ حفره ای (4 chambers level) گرفته شد. سپس در مرحله اول با M-mode، ضخامت دیواره ی بین بطنی در انتهای دیاستول (IVSd; Intraventricular Septum at end Diastole)، قطر داخلی بطن چپ در انتهای دیاستول (LVIDD; Left Ventricular Internal Diameter at end Diastole)، قطر آزاد بطن چپ در انتهای دیاستول (LVPWd; Left Ventricular Posterior Wall at end Diastole)، ضخامت دیواره ی بین بطنی در سیستول

اندازه‌گیری شده، محاسبه شد. آنگاه با استفاده از آزمون آماری t مستقل (In depended t-test)، و به کمک نرم افزار SPSS نسخه ۲۵، در هر یک از پارامترها میانگین‌های دو گروه نر با ماده و نیز دو گروه اسب‌های بالغ با نابالغ مورد مقایسه قرار گرفت. سطح معنی‌داری نیز کوچکتر و مساوی ۰/۰۵ در نظر گرفته شد. این مقاله شامل ۳ جدول و فاقد نمودار است.

### نتایج

همانگونه که اطلاعات جدول ۱ نشان می‌دهد میانگین مولفه‌های اندازه‌گیری شده قلبی در اسب‌های ترکمن فارغ از سن و جنس به ترتیب چنین بود: LA Short (۷۵/۵۹ mm)، Ao (۶۲/۴۱ mm)، LA/Ao (۱/۲۱)، MPA (۴۳/۱۰ mm)، RA (۵۹/۵۸ mm)، LA long (۸۵/۷۷ mm)، IVSd (۲۵/۰۷ mm)، LVPWd (۲۳/۶۴ mm)، LVSD/LVPWd (۱/۰۹)، LVIDd (۱۰۵/۴۵ mm)، EDV (۴۳۷/۴۶ ml)، IVSs (۳۴/۹۹ mm)، LVPWs (۳۴/۸۳ mm)، LVSD/LVPWs (۱/۰۱)، ESV (۱۸۰/۲۳ ml)، SV (۳۷/۲۱ ml)، EF (۶۳/۷۸ %)، FS (۳۷/۲۱ %)، HR (۴۲/۴۰ Bpm) و CO (۱۱/۷۲ L/min) (شکل ۱، ۲ و ۳). اطلاعات جدول ۲ نشان می‌دهد که: میانگین LA، AO، LA/Ao، MPA، RA، LA long، IVSd، LVPWd، LVSD/LVPWd، EDV، IVSs، LVIDd، LVPWs، ESV، EF، FS و CO در جنس ماده بیش از جنس نر است، لیکن این تفاوت تنها در EDV، ESV، EF و FS از نظر آماری معنی‌دار است ( $P \leq 0/05$ ). همچنین در مولفه‌های LVIDd، SV و HR میانگین جنس نر بیش از جنس ماده است، اما این تفاوت‌های از نظر آماری معنی‌دار نیست ( $P > 0/05$ ).

(IVSs; Intraventricular Septum at end Systole)، قطر داخلی بطن چپ در انتهای سیستول (LVIDs; Left Ventricular Internal Diameter at end Systole) و قطر آزاد بطن چپ در انتهای سیستول (LVPWs; Left Ventricular Posterior Wall at end Systole) با فرمول تایکزول (Teichholz's formula) اندازه‌گیری شد. سپس دستگاه ۴ فاکتور، حجم داخلی بطن چپ در انتهای دیاستول (EDV; End-Diastolic Volume)، حجم داخلی بطن چپ در انتهای سیستول (ESV; End-Systole Volume)، حجم ضربه‌ای (SV; Stroke Volume)، کسر جهشی (EF; Ejection Fraction)، درصد کوتاه شدن عضلات بطن چپ (FS; Fractional Shortening) و برون ده قلب (CO; Cardiac Output) را اندازه‌گیری نمود. در مرحله دوم نیز با استفاده از B-mode، قطر ریشه آئورت (Ao); قطر دهلیز چپ در حین سیستول بطنی (LA Aorta)، قطر دهلیز چپ در حین سیستول بطنی (LA Short; Left Atrium Long)، نسبت بین قطر ریشه آئورت به قطر دهلیز چپ در حین سیستول بطنی (Ao/LA) و قطر سرخرگ اصلی ریوی (MPA; Main Pulmonary Artery) اندازه‌گیری شد. در مرحله آخر نیز قطر دهلیز راست در حین سیستول بطنی (RA; Right atrium) و قطر دهلیز چپ در حین سیستول بطنی (LA Long) اندازه‌گیری شد. برای فراهم شدن امکان مقایسه، تمام پارامترها به تفکیک دو جنس نر و ماده مقایسه شد و اسب‌های بالغ و نابالغ، ثبت و ضبط گردید.

### آنالیز آماری

برای تجزیه و تحلیل آماری اطلاعات جمع‌آوری شده، ابتدا میانگین، انحراف معیار، کمینه و بیشینه‌ی تمامی پارامترهای

| مدالیتنه | فاکتور        | میانگین | انحراف استاندارد | کمینه  | بیشینه |
|----------|---------------|---------|------------------|--------|--------|
| B-mode   | (mm) LA Short | ۷۵/۵۹   | ۹/۸۵             | ۵۲/۲۰  | ۱۰۰/۴۰ |
|          | (mm) Ao       | ۶۲/۴۱   | ۷/۳۸             | ۴۹/۶۰  | ۷۵/۲۰  |
|          | LA/Ao         | ۱/۲۱    | ۰/۱۰             | ۱/۰۴   | ۱/۴۶   |
|          | (mm) MPA      | ۴۳/۱۰   | ۷/۷۲             | ۳۱/۳۰  | ۶۵/۳۰  |
|          | (mm) RA       | ۵۹/۵۸   | ۱۲/۱۲            | ۲۹/۱۰  | ۸۳/۵۰  |
| M-mode   | (mm) LA long  | ۸۵/۷۷   | ۱۳/۷۸            | ۴۳/۰   | ۱۱۲/۳۰ |
|          | (mm) IVSd     | ۲۵/۰۷   | ۵/۹۹             | ۱۴/۴۰  | ۳۹/۵۰  |
|          | (mm) LVPWd    | ۲۳/۶۴   | ۶/۴۴             | ۱۲/۷۰  | ۳۶/۴۰  |
|          | LVSd/LVPWd    | ۱/۰۹    | ۰/۲۳             | ۰/۵۴   | ۱/۸۵   |
|          | (mm) LVIDd    | ۱۰۵/۴۵  | ۱۰۴/۸۶           | ۲۱/۲۰  | ۷۷۳/۱۶ |
|          | (ml) EDV      | ۴۳۷/۴۶  | ۱۷۰/۸۳۱          | ۱۱۳/۲۸ | ۹۹۰/۶۰ |
|          | (mm) IVSs     | ۳۴/۹۹   | ۷/۸۵             | ۱۶/۴۰  | ۵۳/۰۰  |
|          | (mm) LVPWs    | ۳۴/۸۳   | ۸/۵۸             | ۲۱/۲۰  | ۵۷/۶۰  |
|          | LVSs/LVPWs    | ۱/۰۱    | ۰/۱۷             | ۰/۵۷   | ۱/۵۰   |
|          | (mm) LVIDs    | ۵۴/۱۹   | ۱۲/۸۰            | ۳۱/۰۰  | ۸۸/۶۰  |
|          | (ml) ESV      | ۱۸۰/۲۳  | ۱۰۹/۷۵           | ۶۹/۵۳  | ۶۵۷/۰۶ |
|          | (%) EF        | ۶۳/۷۸   | ۱۳/۲۶            | ۳۳/۷۰  | ۸۷/۳۰  |
|          | (%) FS        | ۳۷/۲۱   | ۱۰/۲۴            | ۱۷/۰۰  | ۵۸/۷۰  |
|          | (ml) SV       | ۲۸۱/۰۹  | ۱۰۳/۳۱           | ۱۱۹/۸۱ | ۵۲۹/۱۰ |
|          | (L/min) CO    | ۱۱/۷۲   | ۴/۷۹             | ۴/۲۷   | ۲۸/۰۴  |
| (Bpm) HR | ۴۲/۴۰         | ۹/۲۳    | ۳۳/۰۰            | ۷۰/۰۰  |        |

جدول ۱. میانگین، انحراف معیار، کمینه و بیشینه پارامترهای قلب اسب ترکمن با B-mode و M-mode

شمار محدودی مطالعه در خصوص مقایسه پارامترهای مختلف قلبی در اسب‌های اوزان و سنین مختلف صورت گرفته است که نتایج این مطالعه بیش و کم با نتایجی که در آن‌ها گزارش شده است همسو است. به عنوان مثال Al-Haidar و همکاران در مطالعه‌ای، که در آن به مقایسه شاخص‌های طبیعی قلب در نژادهای مختلف اسب پرداخته‌اند، نشان داده‌اند که تفاوت بین میانگین شاخص مختلف قلب در اسب‌های دارای اوزان مختلف از نظر آماری معنی‌دار است (Al-Haidar *et al.*, 2017). همچنین، Gehlen و همکاران نیز در یک مطالعه دقیق به مقایسه شاخص‌های مختلفی قلبی در اسب‌های نژاد دوخون در سنین مختلف پرداخته‌اند.

مقایسه میانگین‌ها نشان داد که میانگین LA Short، Ao، EDV، LVPWd، IVSd، LA Long، RA، MPA، CO، SV، ESV، LVSs/LVPWs، LVPWs، IVSs و HR در اسب‌های بالغ بیش از اسب‌های نابالغ است. این تفاوت نیز در تمامی مولفه‌ها از نظر آماری معنی‌دار بود ( $P \leq 0.05$ ). اما گرچه میانگین LVSd/LVPWd، LVIDd، EF و FS در اسب‌های نابالغ بیش از اسب‌های بالغ بود، ولی این اختلاف از نظر آماری معنی‌دار نبود ( $P > 0.05$ ). LA/Ao در اسب‌های بالغ و نابالغ یکسان بود (جدول ۳).

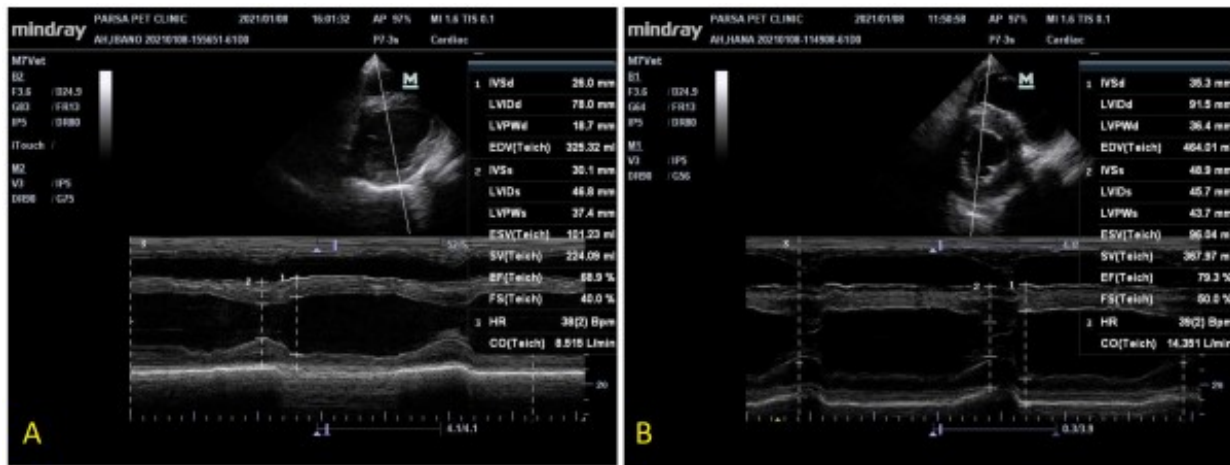
## بحث

| فاکتور        | جنسیت | میانگین | انحراف استاندارد | P    |
|---------------|-------|---------|------------------|------|
| (mm) LA Short | ماده  | ۸۰/۰۸   | ۹/۵۸             | ۰/۸۵ |
|               | نر    | ۷۲/۳۴   | ۸/۸۵             |      |
| (mm) Ao       | ماده  | ۶۵/۳۸   | ۶/۷۷             | ۰/۵۴ |
|               | نر    | ۶۰/۲۶   | ۷/۱۶             |      |
| LA/Ao         | ماده  | ۱/۲۲    | ۰/۹۴             | ۰/۶۵ |
|               | نر    | ۱/۲۰    | ۰/۱۰             |      |
| (mm) MPA      | ماده  | ۴۷/۴۶   | ۸/۵۷             | ۰/۰۹ |
|               | نر    | ۳۹/۹۶   | ۵/۳۸             |      |
| (mm) RA       | ماده  | ۶۴/۵۶   | ۱۱/۴۴            | ۰/۹۰ |
|               | نر    | ۵۵/۷۹   | ۱۱/۴۵            |      |
| (mm) LA long  | ماده  | ۹۶/۲۶   | ۱۱/۲۷            | ۰/۹۹ |
|               | نر    | ۸۰/۸۲   | ۱۳/۶۷            |      |
| (mm) IVSd     | ماده  | ۲۶/۶۰   | ۶/۰۶             | ۰/۹۴ |
|               | نر    | ۲۳/۹۶   | ۵/۷۸             |      |
| (mm) LVPWd    | ماده  | ۲۶/۵۹   | ۶/۶۵             | ۰/۱۳ |
|               | نر    | ۲۱/۵۰   | ۵/۴۶             |      |
| LVSd/LVPWd    | ماده  | ۱/۰۲    | ۰/۲۲             | ۰/۷۵ |
|               | نر    | ۱/۱۳    | ۰/۲۳             |      |
| (mm) LVIDd    | ماده  | ۹۳/۱۲   | ۱۶/۶۵            | ۰/۰۶ |
|               | نر    | ۱۱۴/۳۸  | ۱۳/۲۸            |      |
| (ml) EDV      | ماده  | ۵۰/۱۰۰  | ۱۹۹/۱۸           | ۰/۰۵ |
|               | نر    | ۳۹/۱/۴۶ | ۱۳۲/۳            |      |
| (mm) IVSs     | ماده  | ۳۸/۵۰   | ۷/۸۰             | ۰/۶۰ |
|               | نر    | ۳۲/۴۴   | ۶/۹۷             |      |
| (mm) LVPWs    | ماده  | ۳۷/۱۷   | ۱۰/۲۹            | ۰/۰۶ |
|               | نر    | ۳۳/۱۴   | ۶/۸۰             |      |
| LVSd/LVPWs    | ماده  | ۱/۰۶    | ۰/۱۸             | ۰/۵۴ |
|               | نر    | ۰/۹۸    | ۰/۱۶             |      |
| (mm) LVIDs    | ماده  | ۵۴/۷۰   | ۱۵/۶۰            | ۰/۰۹ |
|               | نر    | ۵۳/۸۱   | ۱۰/۶۱            |      |
| (ml) ESV      | ماده  | ۲۰۵/۰۸  | ۱۴۵/۵۲           | ۰/۰۲ |
|               | نر    | ۱۶۲/۲۴  | ۷۱/۸۱            |      |
| (%) EF        | ماده  | ۶۶/۵۸   | ۱۵/۱۰            | ۰/۰۵ |
|               | نر    | ۶۱/۷۶   | ۱۰/۶۱            |      |
| (%) FS        | ماده  | ۳۹/۸۶   | ۱۱/۸۷            | ۰/۰۲ |
|               | نر    | ۳۵/۲۹   | ۸/۵۹             |      |
| (ml) SV       | ماده  | ۱۳۸/۳۲  | ۱۰۷/۴۹           | ۰/۶۱ |
|               | نر    | ۲۵۴/۱۴  | ۹۲/۹۱            |      |
| (L/min) CO    | ماده  | ۱۳/۳۲   | ۵/۵۴             | ۰/۲۴ |
|               | نر    | ۱۰/۵۶   | ۳/۸۷             |      |
| (Bpm) HR      | ماده  | ۴۱/۷۶   | ۹/۵۰             | ۰/۶۹ |
|               | نر    | ۴۲/۸۶   | ۹/۸۱             |      |

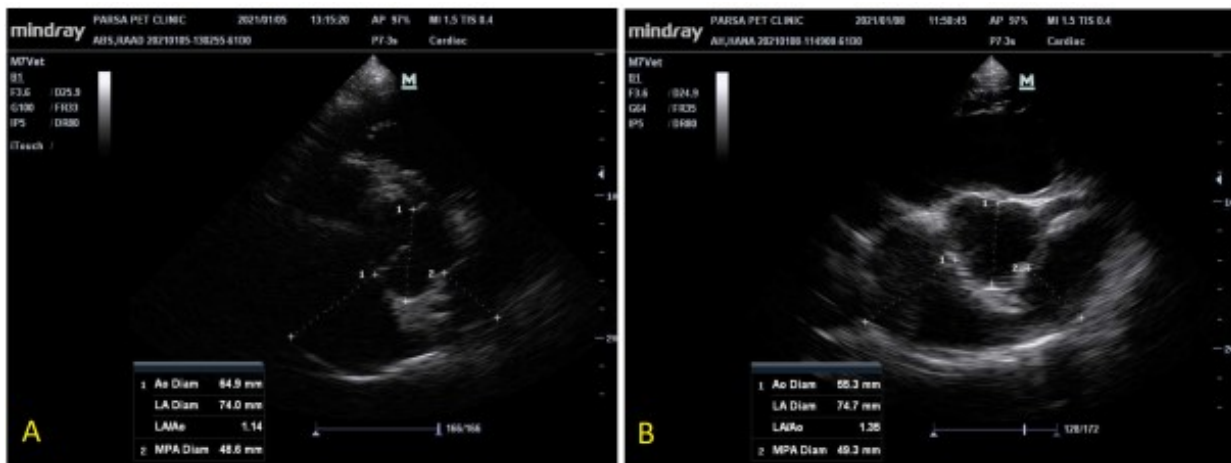
جدول ۲. مقایسه آماره‌های اندازه‌گیری اکوکاردیوگرافی اسب ترکمن به تفکیک جنسیت.

| فاکتور        | سن     | میانگین | انحراف استاندارد | P     |
|---------------|--------|---------|------------------|-------|
| (mm) LA Short | نابالغ | ۷۲/۷۳   | ۸/۲۸             | ۰/۰۴  |
|               | بالغ   | ۸۰/۸۶   | ۱۰/۴۴            |       |
| (mm) Ao       | نابالغ | ۶۰/۱۵   | ۶/۹۹             | ۰/۰۰۳ |
|               | بالغ   | ۶۶/۴۴   | ۶/۴۳             |       |
| LA/Ao         | نابالغ | ۱/۲۱    | ۰/۰۹             | ۰/۸۲  |
|               | بالغ   | ۱/۲۱    | ۰/۱۱             |       |
| (mm) MPA      | نابالغ | ۴۲/۱۶   | ۶/۲۶             | ۰/۴۳  |
|               | بالغ   | ۴۴/۴۱   | ۹/۵۰             |       |
| (mm) RA       | نابالغ | ۵۶/۹۵   | ۹/۶۱             | ۰/۰۵  |
|               | بالغ   | ۶۵/۰۶   | ۱۵/۱۹            |       |
| (mm) LA long  | نابالغ | ۸۲/۹۷   | ۱۲/۸۳            | ۰/۰۷  |
|               | بالغ   | ۹۱/۶۰   | ۱۴/۳۸            |       |
| (mm) IVSd     | نابالغ | ۲۳/۰۷   | ۴/۸۳             | ۰/۰۰۱ |
|               | بالغ   | ۲۸/۶۱   | ۶/۳۲             |       |
| (mm) LVPWd    | نابالغ | ۲۱/۸۴   | ۶/۱۲             | ۰/۰۰۷ |
|               | بالغ   | ۲۶/۸۳   | ۵/۸۷             |       |
| LVSd/LVPWd    | نابالغ | ۱/۱۰    | ۰/۲۷             | ۰/۶۵  |
|               | بالغ   | ۱/۰۷    | ۰/۱۵             |       |
| (mm) LVIDd    | نابالغ | ۱۱۱/۳۸  | ۱۳/۰۰            | ۰/۵۹  |
|               | بالغ   | ۹۴/۹۲   | ۱۴/۴۱            |       |
| (ml) EDV      | نابالغ | ۳۹۵/۱۶  | ۱۵۰/۰۱           | ۰/۰۱  |
|               | بالغ   | ۵۱۲/۶۷  | ۱۸۳/۶۲           |       |
| (mm) IVSs     | نابالغ | ۳۲/۳۳   | ۷/۰۹             | ۰/۰۰۱ |
|               | بالغ   | ۳۹/۷۱   | ۷/۰۱             |       |
| (mm) LVPWs    | نابالغ | ۳۳/۱۶   | ۸/۱۷             | ۰/۰۶  |
|               | بالغ   | ۳۸/۸۰   | ۸/۷۲             |       |
| LVSd/LVPWs    | نابالغ | ۰/۹۸    | ۰/۱۷             | ۰/۱۱  |
|               | بالغ   | ۱/۰۷    | ۰/۱۶             |       |
| (mm) LVIDs    | نابالغ | ۵۲/۸۹   | ۱۲/۸۰            | ۰/۵۹  |
|               | بالغ   | ۵۶/۴۹   | ۱۲/۸۴            |       |
| (ml) ESV      | نابالغ | ۱۶۵/۱۸  | ۸۸/۹۶            | ۰/۱۹  |
|               | بالغ   | ۲۰۶/۹۹  | ۱۳۸/۲۱           |       |
| (%) EF        | نابالغ | ۶۴/۰۲   | ۱۲/۸۱            | ۰/۸۶  |
|               | بالغ   | ۶۳/۳۶   | ۱۴/۴۱            |       |
| (%) FS        | نابالغ | ۶۴/۰۲   | ۹/۹۴             | ۰/۹۷  |
|               | بالغ   | ۶۳/۳۶   | ۱۱/۰۴            |       |
| (ml) SV       | نابالغ | ۲۶۲/۰۷  | ۱۰۲/۸۵           | ۰/۰۸  |
|               | بالغ   | ۳۱۴/۹۱  | ۹۷/۸۹            |       |
| (L/min) CO    | نابالغ | ۱۰/۶۱   | ۳/۸۴             | ۰/۰۲  |
|               | بالغ   | ۱۳/۶۹   | ۵/۷۳             |       |
| (Bpm) HR      | نابالغ | ۴۱/۷۸   | ۷/۶۷             | ۰/۵۳  |
|               | بالغ   | ۴۳/۵۰   | ۱۱/۶۸            |       |

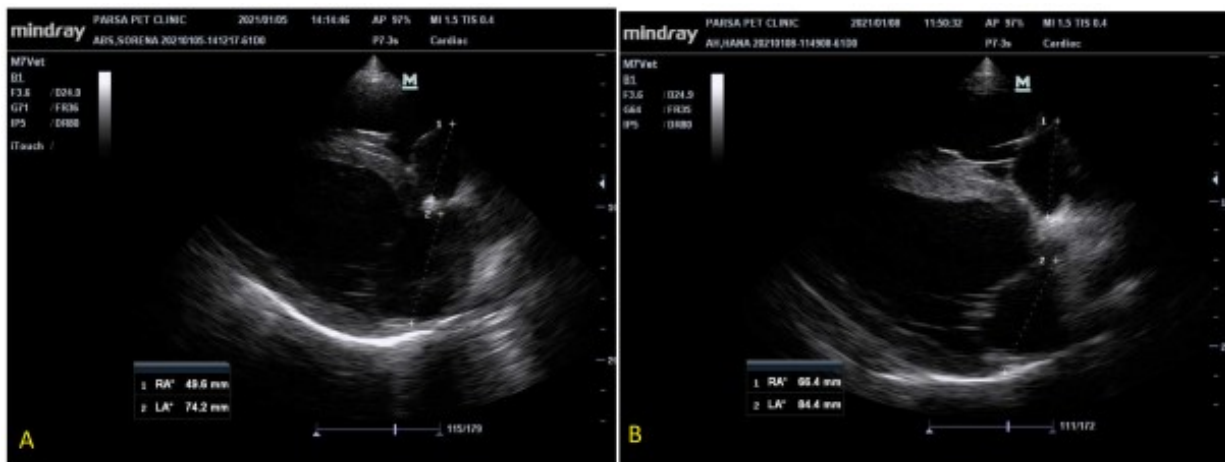جدول ۳. مقایسه آماره‌های اندازه‌گیری اکوکاردیوگرافی اسب ترکمن به تفکیک سن.



شکل ۱. اکوکاردیوگرافی از رهیافت استاندارد پاراسترنال راست در نمای محور کوتاه مرحله عضله پایپلاری با مدالیتهی حرکتی. (A) اسب نژاد ترکمن نابالغ ماده. (B) اسب نژاد ترکمن بالغ ماده.



شکل ۲. اکوکاردیوگرافی از رهیافت استاندارد پاراسترنال راست در نمای محور کوتاه مرحله ریشه آئورت با مدالیتهی روشنایی. (A) اسب نژاد ترکمن نابالغ ماده. (B) اسب نژاد ترکمن بالغ نر.



شکل ۳. اکوکاردیوگرافی از رهیافت استاندارد پاراسترنال راست در نمای محور طویل در مرحله ۴ حفره ای با مدالیتهی روشنایی. (A) اسب نژاد ترکمن نابالغ نر. (B) اسب نژاد ترکمن بالغ ماده.



آنان نشان داده‌اند که پارامترهای IVS و LVPW در زمان سیستول و دیاستول به صورت معنی‌داری در سنین مختلف متفاوت از یکدیگر است؛ به ی که که در گروه‌های سنی بالاتر این میزان بیش‌تر است (Gehlen & Bildheim, 2018). اما Caivano و همکاران نشان داده‌اند که تفاوتی بین سرخرگ ششی و سیاهرگ ششی راست در وزن‌های مختلف اسب وجود دیده نمی‌شود (Caivano *et al.*, 2019). اما در مطالعه‌ای که Trachsel و همکاران انجام داده‌اند نشان داده شده است که بین قطر بطن چپ در دو جنس نر و ماده تفاوتی دیده نمی‌شود ولی قطر دهلیز چپ در اسب‌های ماده بیش از اسب‌های نر است. همانگونه که پیداست این یافته با یافته‌های مطالعه حاضر همخوانی دارد. چه، همانگونه که در گزارش یافته‌ها گفته شد یافته‌های این مطالعه نشان داد که پارامترهای مرتبط با عملکرد قلب در اسب‌های ماده به صورت معنی‌داری بزرگتر از اسب‌های نر است. اما در ساختار قسمت‌های مختلف قلبی تفاوت آماری معنی‌داری بین دو گروه دیده نشد (Trachsel *et al.*, 2016). شاید تفاوت این دو یافته را بتوان ناشی از اختلاف در عملکرد و نژاد اسب‌های مورد مطالعه تلقی نمود. در مطالعه‌ی Al-Haidar و همکاران نیز تفاوتی بین جنس ماده و نر در نژادهای مختلف اسب شامل استاندارد برد، تروبرد، وارم‌بلاد و عرب دیده نشده است (Al-Haidar *et al.*, 2013). اما Fintl و همکاران در مطالعه‌ی خود که بررسی پارامترهای اکوکاردیوگرافی اسب نژاد سوئدی-نروژی پرداختند، اذعان داشتند که اندازه پارامترهای بطن در اسب‌های نر به صورت معنی‌داری بیش از اسب‌های نر است (Fintl *et al.*, 2020). در مطالعه‌ای دیگر، Sabev به بررسی پارامترهای اکوکاردیوگرافی در اسب نژاد وارم‌بلاد پرداخته‌اند. میانگین

های گزارش شده آنان (IVSs (38mm)، IVSd (29 mm)، LVIDd (112 mm)، LVIDs (74 mm)، LVPWs (37 mm)، LVPWd (24 mm)، Ao (78 mm)، FS (%)) و EF (% (71/9)) تفاوت از اندازه‌های اسب ترکمن است (Sabev, 2014). Zucca و همکاران، در بررسی خود در اسب‌های مسابقه (IVSs (31/0 mm)، IVSd (36/4 mm)، LVIDd (44/8 mm)، LVIDs (116/4 mm)، LWPWd (74/2 mm)، LWPWs (36/4 mm) و FS (36/2)) نتایجی متفاوت از نتایج حاصل از این پژوهش دست یافته‌اند (Zucca *et al.*, 2008). اندازه‌های حاصل از مطالعه‌ی Brown و همکاران، IVSd (36 mm)، IVSs (31 mm)، LVPWd (139/2 mm)، LVIDd (52/6 mm)، LVIDs (86/5 mm)، LVPWs (52/9 mm)، LA (89/3 mm)، IVSd (36/5 mm)، LVIDd (136/6 mm)، LVPWd (30/9 mm)، Ao (1 mm) و FS (% (37/9)) نیز متفاوت از اندازه حاصل از این مطالعه بوده است (Brown *et al.*, 2003). این پژوهش با چند محدودیت روبه‌رو بود. یکی از آن محدودیت‌ها عدم دسترسی به اسب‌های سنین مختلف بود. به همین سبب محقق ناگزیر اکوکاردیوگرافی اسب‌های در دسترس را بررسی نمود و بنابراین در تعمیم یافته‌های حاصل از آن نباید جانب احتیاط را از دست داد.

### نتیجه‌گیری

پارامترهای اکوکاردیوگرافی مورد بررسی در این مطالعه در حیوانات ماده با نر و همچنین در حیوانات بالغ با نابالغ با هم متفاوت است، لذا در صورت نیاز به تعمیم اطلاعات حاضر برای اسب‌های ترکمن، الزامی است تا جنسیت و وضعیت بلوغ در نظر گرفته شود.



## تشکر و قدردانی

بدینوسیله نویسندگان مقاله از جناب آقای دکتر مهرپرور مالک و مدیریت محترم باشگاه تولید و پرورش اسب اصیل ترکمن مهر و کارکنان آن مجموعه تشکر می‌نمایند.

## تعارض منافع

بین نویسندگان تعارض در منافع گزارش نشده است

## References

- Al-Haidar A., Farnir F., Deleuze S., Sandersen CF., Leroux AA., Borde L., et al. effect of breed, sex, age and body weight on echocardiographic measurement in the equine species. *Res Vet Sci*, 2013; 95: 255-260.
- Al-Haidar A., Moula N., Leroux A., Farnir F., Deleuze S., Sandersen C., et al. Reference values of two-dimensional and M-mode echocardiographic measurements as a function of body size in various equine breeds and in ponies. *J Vet Cardiol*, 2017; 19(6): 492-501.
- Brown DJ., Rush JE., MacGregor J., Ross JN Jr., Brewer B. and Rand WM. M-mode echocardiographic ratio indices in normal dogs, cats, and horses: a novel quantitative method. *J Vet Intern Med*, 2013; 17(5): 653-662.
- Buhl R., Ersbøll AK., Eriksen L. and Koch J. Sources and magnitude of variation of echocardiographic measurements in normal standardbred horses. *Vet Radiol Ultrasound*, 2004; 45(6): 505-512.
- Caivano D., Corda A., Rishniw M., Giorgi ME., Parpaglia ML., Conti MB., et al. Transthoracic M-mode echocardiographic assessment of pulmonary vein-to-pulmonary artery ratio in healthy horses, *PloS one*, 2019; 14(8): 221.
- Fintl C., Krontveit R., Risberg Å., Hanche-Olsen S. and Slack J. Two-dimensional, M-mode and left atrial velocity echocardiographic measurements in healthy Norwegian-Swedish Coldblooded Trotters. *J Vet Cardiol*, 2020; 29: 60-73.
- Gazi MA., Makhdoomi DM., Abbas HY., Parrah JD., Ganai AM., Dar SH., et al. Advances of Echocardiography in Equines Practice-A Review. *J Vet Sci Technol*, 2015; 6(228): 2.
- Gehlen H. and Bildheim LM. Evaluation of age-dependent changes of myocardial velocity using pulsed wave and colour tissue Doppler imaging in adult warmblood horses. *J Anim Physiol Anim Nutr*, 2018; 102(6): 1731-1742.
- Kriz NG. and Rose RJ. Repeatability of standard transthoracic echocardiographic measurements in horses. *Aust Vet J*, 2002; 80(6): 362-370.
- Patteson MW., GIBBS C., Wotton PR. and Cripps PJ. Echocardiographic measurements of cardiac dimensions and indices of cardiac function in normal adult thoroughbred horses. *Equine Vet J*, 1995; 27(S19), 18-27.

Reef VB., Whittier M. and Griswold L. Echocardiography. Clinical Techniques in Equine Practice, 2004; 3: 274-83.

Sabev SP. Cardiac structures measurements by echocardiography in clinically healthy warmblood horses. Bulg J Vet Med, 2014; 17(4): 267-275.

Slater JD. and Herrtage ME. Echocardiographic measurements of cardiac dimensions in normal ponies and horses. Equine Vete J, 1995; 27(S19): 28-32.

Trachsel DS., Giraudet A., Maso D., Hervé G., Hauri DD., Barrey E., et al. Relationships between body dimensions, body weight, age, gender, breed and echocardiographic dimensions in young endurance horses. BMC Vet Res, 2017; 12(1): 1-9.

Zucca E., Ferrucci F., Croci C., Di Fabio V., Zaninelli M., Ferro E. Echocardiographic measurements of cardiac dimensions in normal Standardbred racehorses. J Vet Cardiol, 2008; 10(1): 45-51.



# Comparative Investigation of Normal Echocardiographic Parameters of Turkmen Horse from the Perspective of Sex and Age Using Brightness and Motion Modalities

Mohammad Nasarollahzade Masouleh<sup>1\*</sup>, Boshra Elyasi<sup>2</sup>

<sup>1</sup>Professor, Department of Veterinary Clinical Sciences, Science and Research Branch, Islamic Azad University, Tehran, Iran

<sup>2</sup>Specialized Board of Veterinary Radiology, Science and Research Branch, Islamic Azad University, Tehran, Iran

Received: 21/Jul/2022

Revised: 16/Aug/2022

Accepted: 21/Aug/2022

## Abstract

**Background and aim:** Horses of native breed are considered as the national capital in every country, and their preservation and propagation is of great value and importance. One of the most valuable native horse breeds in Iran is the Turkmen horse. The purpose of this research was to obtain the normal echocardiographic size of a healthy Turkmen horse and compare the size of the parameters between female and male and immature and adults.

**Materials and Methods:** Fifty healthy Turkmen horses, which were kept in horse riding clubs in Tehran and the suburbs of Tehran, were randomly selected. Then, after preparation, by using Mindary M7 echocardiography device and with phased water from the standard right parasternal approach, short axis views were taken at the papillary muscle stage and aortic root and long axis at the chamber 4.

**Results:** The mean and standard deviation of each parameter were calculated. The findings showed that the factors of left ventricular internal volume at the end of diastole, left ventricular internal volume at the end of systole, ejection fraction and the percentage of left ventricular muscle shortening are significantly higher in female horses than in male horses. Also, the factors of left atrial diameter, aortic root diameter, right atrium diameter, interventricular wall thickness in diastole and systole, left ventricular free diameter at the end of diastole and systole, factors of the internal volume of the left ventricle at the end of diastole and cardiac output in adult horses are more than immature.

**Conclusion:** The measurements specified in this research can be considered as a criterion for echocardiography of Turkmen horses. It is absolutely necessary to check the components of each horse with its gender and maturity status.

**Keywords:** Echocardiography, Stroke volume, Ejection fraction, Systole, Turkmen horse

**Cite this article as:** Mohammad Nasarollahzade Masouleh, Boshra Elyasi. Comparative investigation of normal echocardiographic parameters of turkmen horse from the perspective of sex and age using brightness and motion modalities. J Altrn Vet Med. 2022; 5(13): 726-736.

## \* Corresponding Author

Professor, Department of Veterinary Clinical Sciences, Science and Research Branch,  
Islamic Azad University, Tehran, Iran.

E-mail: [mnmasouleh@srbiau.ac.ir](mailto:mnmasouleh@srbiau.ac.ir), Orcid: <https://orcid.org/0000-0001-8422-5925>